Aus der II. Medizinischen Universitäts-Klinik der Charité, Berlin
(Direktor: Professor Dr. G. von Bergmann)

Über das Schicksal der Herzinfarktkranken

Inaugural-Dissertation

zur

Erlangung des Medizinischen Doktorgrades

an der

Friedrich-Wilhelms-Universität in Berlin

vorgelegt von

Atilio Brillembourg

aus Maracaibo (Venezuela)

Tag der Promotion: 26. Mai 1941

Druck: Max Goehle, Berlin-Halensee

M 62

Gedruckt mit Genehmigung

der

Medizinischen Fakultät der Universität Berlin

Dekan: Prof. Dr. Kreuz

Referent: Dozent Dr. med. habil. S. Thaddea

Korreferent: Prof. Dr. med. G. von Bergmann

R. UNIV
BIBLIOTHEK
LEIDEN

Meinen Eltern gewidmet

Digitized by the Internet Archive
in 2026

https://archive.org/details/IA41550802_0100

I. Einleitung.

Der Myokardinfarkt galt bis vor kurzer Zeit als eine seltene Erkrankung. Seitdem wir aber durch die Erforschung des Coronarkreislaufes mit den feineren Zeichen der Coronarinsuffizienz vertraut wurden, es seien hier die Arbeiten von Büchner und seinen Mitarbeitern, von Dietrich und Schwiegk sowie von Scherf, Weinschenk und Hochrein erwähnt, hat sich in den letzten Jahren diese Auffassung sehr geändert. Eine äußerst umfangreiche Literatur hat sich gerade mit diesem Krankheitsbild beschäftigt und es scheint in der Deutung der klinischen Krankheitserscheinungen und der zugrundeliegenden Vorgänge weitgehende Übereinstimmung der Auffassungen erzielt worden zu sein.

Wir interessieren uns in vorliegender Arbeit für das Schicksal der Herzinfarktkranken. Zu diesem Zwecke stehen uns 24 Fälle aus der II. Medizinischen Klinik der Charité zur Verfügung, die wir bezüglich ihres weiteren Schicksals eingehend nachuntersucht haben.

Bevor wir aber auf den Lebensverlauf und die Leistungsfähigkeit unserer Infarktpatienten näher eingehen, ist es notwendig, kurz auf den Entstehungsmechanismus, die Klinik und Symptomatologie des Myokardinfarktes sowie auf einige Punkte der gebräuchlichen elektrokardiographischen Technik hinzuweisen.

II. Anatomie des Coronarsystems.

Das Herz wird mit arteriellem Blute durch die Aa.-coronariae versorgt. Die Arteria coronaria dextra entspringt aus dem rechten, die Arteria coronaria sinistra aus dem linken Sinus aortae (Valsavae). Die rechte Kranzarterie verläuft zunächst als Stamm an der Vorderwand zwischen rechtem Vorhof und rechter Kammer, versorgt die Vorderwand der rechten Kammer, die hinteren Septumpartien und endet an der Hinterwand der linken Kammer, nachdem sie sich vorher geteilt hat und den Ramus descendens posterior, in der hinteren

Interventricularfurche verlaufend, abgegeben hat. Ebenso wird der rechte Vorhof und die Gegend des Sinusknotens von der rechten Kranzarterie versorgt. Die linke Coronararterie teilt sich kurz nach ihrem Abgang aus der Aorta in den Ramus descendens anterior, der an der Herzvorderwand in der Furche zwischen rechter und linker Kammer abwärts verläuft und an der Spitze noch etwas auf die Herzhinterwand hinüberreicht. Von diesem Ast werden die Vorderwand der linken Kammer, die Herzspitze und die vorderen Partien des Septum interventriculare versorgt. Der zweite Ast der linken Kranzarterie ist der Ramus circumflexus, der zwischen Kammer und Vorhof an der Herzvorderwand verläuft und auf die Hinterwand übergeht unter Versorgung der Hinterwand der linken Kammer.

Die Coronarien besitzen in den subperikardialen und subendokardialen Schichten sowie an den Papillarmuskeln, den Wurzeln der großen Gefäße (Galli) und in der Wand der Vorhöfe (Morris) zahlreiche Anastomosen. Hyrtl und Henle bestritten die Existenz von Anastomosen zwischen den Coronarien. Die Versuche von Cohnheim und v. Schulthess-Rechberg führten zu der Vorstellung, daß die Coronarien Endarterien seien. W. Spalteholz, Jamin und Merkel sowie Banchi, Tandler und Gross haben diese Lehre später widerlegt.

III. Pathologie.

Wird eine Kranzarterie an ihrem Abgang durch einen Embolus bzw. durch atheromatöse Prozesse oder durch eine syphilitische Aortitis mit Thrombenbildung verlegt, so kann plötzlich der Tod eintreten, wenn keine genügenden Anastomosen bestehen. Häufiger sind Verlegungen mittlerer und kleinerer Äste. Entweder tritt, je nach Ausdehnung und Sitz des Prozesses, ein rascher Tod unter Erweiterung des betreffenden Kammergebietes auf, oder es kommt in dem am weitesten distal gelegenen Abschnitt des von der verlegten Arterie versorgten Gebietes zur ungenügenden Blutversorgung und damit zu einem Absterben der Kapillarwandungen und Bindegewebszellen. Diese nekrotischen Herde werden anämische Infarkte genannt. Sie liegen mit Vorliebe in den Papillarmuskeln, in der hinteren oberen und vorderen unteren Wand

der linken Kammer, seltener in der rechten Kammer und zwar stets in den mittleren Muskelschichten, seltener bis zum Endokard oder zum Epikard vordringend (Aschoff). Diese ischämischen Gebiete schwanken sehr in der Größe und haben meist entsprechend dem Verlauf der Gefäße eine unregelmäßige Form. Gelegentlich konfluieren kleinere Herde zu großen zusammenhängenden Infarkten, welche die ganze hintere oder vordere Wand von oben nach unten durchziehen und dann auch den ganzen Querschnitt des Myokards durchsetzen können. Sie erscheinen auf dem Durchschnitt als mehr oder weniger trockene, lehmfarbene, blasse Herde, von einem feinen gelblichen und breitem rötlichen Saum umgeben.

Histologisch findet man im Zentrum völligen Kernverlust der Zellen, bei struktureller Erhaltung des Gewebes. Am Rande besteht leukocytäre Einwanderung, starke Verfettung der an das Gewebe angrenzenden Muskelfasern, starke Hyperämie der umgebenden Bezirke mit mehr oder weniger ausgedehnten Blutungen. In fortgeschrittenen Fällen wird der Herd grau. Mikroskopisch finden sich die typischen Bilder der Organisation. Schließlich entwickelt sich aus dem anämischen Infarkt eine derbe weiße Narbe, die Herzschwiele. Fast alle makroskopisch sichtbaren Schwielen des Herzmuskels sind als Narben anämischer Infarkte infolge von Gefäßverstopfungen aufzufassen (Aschoff).

IV. Folgen der Infarkte.

Die Folgen der Infarkte sind sehr verschieden. Bei Ausfall von größeren Herzmuskelabschnitten kann plötzliches Versagen des Herzens (Sekundenherztod), auch ohne vorangehende Angina pectoris oder sonstige Erscheinungen, die Folge sein. Bei ausgedehnter Muskelerweichung kann es zu einem Zerreißen der Herzwand und damit zu einer Herzruptur mit tödlicher Blutung in den Herzbeutel (Herztamponade) kommen. Heilen größere Infarkte aus, so gibt die verdünnte schwielige Wandstelle allmählich nach, es bildet sich ein Herzaneurysma und es kann dann zur Dehnungsruptur kommen. Diese Gefahr kann überwunden werden, wenn durch thrombotische Auflagerungen die gefährdete Stelle überdeckt

und durch Organisation verstärkt wird. An der Innenfläche erweichter Herzabschnitte tritt oft, vor allem im Gebiet der linken Herzspitze, eine Pfropfbildung (parietale Thrombose) ein. Außen kann das Epikard feine Fibrinauflagerungen zeigen, die zu Verklebungen, später zu Verwachsungen des Perikards führen. Es können aber auch durch den Infarkt Teile des Reizleitungssystems betroffen und dadurch gestört bzw. unterbrochen werden. Es kommt dann zu Reizleitungsstörungen (Astblock - Schenkelblock) bzw. bei totaler Blockierung zu Erscheinungen des Adams - Stokes'schen Symptomenkomplexes.

V. Ätiologie und Pathogenese der Herzinfarkte.

Wie können diese Verschlüsse, die zu einem Myokardinfarkt führen, zustandekommen?

1. Durch Thrombosenbildung in den Coronargefäßen (Coronarthrombose)
   a) bei Atherosklerose
   b) bei Mesaortitis luica
   c) bei rheumatischer Coronariitis
2. durch Obliteration
   a) bei Atherosklerose
   b) bei Mesaortitis luica
   c) bei rheumatischer Coronariitis
3. durch embolische Vorgänge (Coronarembolie)
   a) bei Endokarditis der linken Kammer
   b) bei freien Kugelthromben (aus dem Vorhofs- und Herzohrgebiet)
   c) bei Parietalthromben
   d) bei paradoxer Embolie aus der rechten Kammer und den Körpervenen
4. durch nervös-regulatorische Vorgänge (Gefäßspasmen).

Die Coronarembolie ist sehr selten. Solche Fälle sind z. B. im luftfahrtmedizinischen Schrifttum beschrieben worden.

Weit häufiger ist die Thrombosenbildung in den Coronargefäßen. Genau wie an anderen Gefäßen

spielen sich an den Kranzgefäßen des Herzens, besonders an den linksseitigen, schon früh beginnend und mit dem Alter zunehmend atherosklerotische Prozesse ab. Der atherosklerotische Prozeß führt bei genügend starker Entwicklung zu hochgradiger Verengung des Gefäßlumens, besonders des vorderen absteigenden Astes. Auf dem Boden der Atherosklerose entwickelt sich häufig nun eine Thrombose, die ihrerseits zum vollständigen Verschluß führen kann.

Als Beispiel seien hier für die Entstehung des Myokardinfarktes zwei autoptisch kontrollierte Fälle angeführt.

Georg K., Volkswirt und Schriftsteller, 59 Jahre alt.

Diagnose: Herzinfarkt der Vorderwand.

F.-A.: Vater mit 57 Jahren Herztod. Mutter mit 55 Jahren an Magencarcinom gestorben, ein Bruder an Gehirnschlag gestorben. Keine Erbkrankheiten.

E. A.: Als Kind Masern, Keuchhusten, Diphtherie. 1914 wegen Herzerkrankung bei der Musterung zurückgestellt. 1917 Herzbeschwerden mit Herzschmerzen, Atemnot und Herzklopfen bei Überanstrengungen, 1928 Nervenzerrüttung infolge wirtschaftlicher Sorgen. 1939 erneut Herzbeschwerden der oben geschilderten Art. Etwa 14 Tage vor der Aufnahme plötzlich intensiver Herzschmerz mit Kollaps. Ausstrahlende Schmerzen in den linken Arm. Erbrechen und Durchfälle, die von ihm auf eine „Fischvergiftung" zurückgeführt wurden.

Aufnahmebefund: Patient in mäßigem E.Z und K.Z. Cyanose der Lippen und Wangen. Stark dyspnoisch. Keine Ödeme oder Exantheme.

Kopf: Pupillen gleichweit, rund, reagieren prompt auf Licht und Convergenz.

Hals: Rachenring frei, Zunge nicht belegt, Gebiß saniert, keine Struma.

Thorax: Gut gewölbt, seitengleiche, frequente, angestrengte Atemexkursionen.

Pulmones: Grenzen gut verschieblich. Keine Dämpfung, über den Lungen Vesikuläratmen.

Cor: Herzgrenze nach links verbreitert, Töne rein, Aktion stark beschleunigt. Blutdruck 140/90 mm Hg.

Abdomen: Bauchdecken nicht gespannt. Leber und Milz nicht vergrößert. Nierenlager beiderseits frei.

Z.N.S.: Alle Reflexe seitengleich auslösbar. Keine pathologischen Reflexe.

Das Röntgenbild zeigt ein nach links verbreitertes Herz. Im Elektrokardiogramm: Rechts-Ekg, flaches T in allen Ableitungen. Knotung und Aufsplitterung der Initialschwankung. Hoher Abgang in Ableitung 1. Senkung: 20/42 mm. WaR: negativ. Rest-N: 22,47 mg %.

Verlauf: Patient zeigt starke psychische und motorische Unruhe. Atem und Puls weiterhin sehr beschleunigt, Status anginosus hält an. Es werden 0,02 g Morphium gegeben. Der Patient verfällt zusehends. Dieser Zustand wird mit ¼ mg Strophanthin und 40%igem Traubenzucker, ferner 2 ccm Sympatol zu beheben versucht. Unruhe und Todesangst des Kranken steigern sich. Er will aus dem Bett. Bisherige Medikation hat keinen Erfolg gezeigt. Plötzlicher Tod 24 Stunden nach der Aufnahme.

Sektion: Verkalkende und stenosierende Coronarsklerose mit frischerer Thrombose des absteigenden Astes der linken Kranzschlagader, entsprechend der meist frischen Infarzierung des Spitzengebietes der linken Kammer und des vorderen Septums mit umschriebenem Herzaneurysma und Parietalthrombose.

Wilhelm K., 78 Jahre alt, Invalide.

Diagnose: Herzinfarkt der Hinterwand.

Familien-Anamnese ohne Besonderheiten.

E. A.: Patient gibt an, immer gesund gewesen zu sein. Am 2. 1. 1938 kam es bei schnellem Treppensteigen zu starkem Beklemmungsgefühl über dem Herzen und Schwindel. In der Nacht vom 3. auf den 4. 1. war der Kranke sehr unruhig, so daß die Angehörigen ihn am 4. 1. in die Klinik brachten.

Befund bei der Aufnahme: Der Kranke ist bei klarem Bewußtsein, klagt über Abgeschlagenheit und Schmerzen in der Herzgegend. Ausgesprochenes depressives Zustandsbild. Zeichen der Kreislaufschwäche fehlen. Keine Cyanose oder Dyspnoe.

Kopf und Hals: Pupillen reagieren auf Licht und Convergenz. Schilddrüse nicht vergrößert. Zunge nicht belegt. Rachen o. B.

Thorax: Geringe Atemexkursion. Zwerchfell beiderseits beweglich.

Pulmones: Geringe Dämpfung im rechten unteren Lungenfeld. Abgeschwächtes Atemgeräusch.

Cor: Geringe Verbreiterung nach links. Herztöne leise. Systolisches Geräusch über der Spitze. Blutdruck 165/85 mg Hg. Arhythmia absoluta.

Im Elektrokardiogramm: S-T-Depression und negatives T in Ableitung 1 und 2. Hoher Abgang der Finalschwankung in Ableitung 3.

Abdomen: Bauchdecken weich. Leber und Milz nicht vergrößert

Z.N.S.: P.S.R. und A.S.R. beiderseits kaum auslösbar. Keine pathologischen Reflexe.

Leukocytenzahl: 12 500. — Blutzucker: 148 mg %. — Rest-N: 75 mg %. — WaR: negativ. — Senkung: 56/81 mm.

Verlauf und Epikrise: Es handelte sich bei dem Patienten um einen frischen Infarkt der Hinterwand, der offenbar durch eine Überanstrengung ausgelöst worden ist. Nach einem Zustand erheblicher motorischer Unruhe in den ersten Tagen folgte ein Stadium, in dem Apathie und Somnolenz vorherrschten. Der Blutdruck, der am Anfang 165 85 mm Hg betragen hatte, sank auf 95 75 mm Hg ab. Es traten subfebrile Temperaturen auf. Unter weiterer Verschlechterung von Kreislauf, Atmung und zunehmender Trübung des Sensoriums kam der Patient am 9. 1. 1938 ad exitum.

Obduktionsbefund: Subakuter ausgedehnter anämischer Infarkt der Außen- und Hinterwand der linken Kammer, hier mit leichtem Aneurysma und wandständiger Thrombose am Endokard. Starke Erschlaffung des Herzmuskels. Thrombose der rechten Kranzschlagader mit frischem ausgedehnten Infarkt der rechten Kammer.

Bei der Entstehung der Coronarsklerose spielen eine Anzahl interessanter ätiologischer Faktoren eine entscheidende Rolle. Es scheint, daß für die Sklerose der Coronarien, mehr als dieses bei anderen Formen der Atherosklerose der Fall ist, exogene Momente neben den stets wichtigen endogenen Faktoren ätiologisch im Vordergrund stehen. So werden von den meisten Autoren psychische Erregungen, die zu starken nervösen Belastungen des Herzens führen, überreichliche Ernährung, besonders üppige Fleischmahlzeiten, Tabakabusus, für die oft ziemlich isoliert und frühzeitig auftretende Erkrankung der Kranzgefäße mit verantwortlich gemacht. Es wird darauf hingewiesen, daß Menschen in höheren und verantwortungsvollen Stellen (Bankdirektoren, Großkaufleute, hohe Beamte, Ärzte) auffallend oft und früh an Coronarsklerose erkranken, daß auch Männer die weitaus größere Zahl der Erkrankten stellen. Wir sehen aber häufig genug, daß Coronarsklerose auch in sozial weniger gut gestellten Klassen der Bevölkerung vorkommt.

Die luische Aortitis beginnt in der Regel unmittelbar an den Aortenklappen; diese können in die schwielige Verdickung und Schrumpfung einbezogen werden und schluß-

unfähig werden. Hierbei werden die Abgänge der Kranzgefäße eingeengt oder völlig verlegt oder es kommt durch die entzündliche und sekundär-sklerotische Veränderung der Aortenwand zu einer Einengung des Kranzgefäßostiums, während die Herzgefäße weiterhin weich und zart sein können. Eine ursächliche Beziehung zwischen Lues und Myokardinfarkt wird von manchen Autoren abgelehnt. Wir fanden bei unseren 24 Fällen einen Fall von Myokardinfarkt, bei dem die Sektion eine Mesaortitis luica ergab.

Alfred R., 48 Jahre alt, Vertreter.

Diagnose: Hinterwandinfarkt.

Vorgeschichte: Familien-Anamnese ohne besonderen Befund. Er selbst hat als Kind Masern und Scharlach durchgemacht. Sonst immer gesund gewesen. 1910 Infectio luetica. Danach wurde nur eine einzige kombinierte Kur gemacht. 1926 Co. Seit einem halben Jahr Auftreten von anginösen Herzbeschwerden. Ausstrahlende Schmerzen in beide Arme. Da diese Angina pectoris-Anfälle sich in letzter Zeit dauernd wiederholt haben und durch nichts zu beeinflussen sind, sucht Patient unsere Klinik auf.

Aufnahmebefund: Allgemeinzustand stark verfallen. Erhebliche Cyanose. Schwerste Atemnot. Unruhiges Umherwerfen und häufiges Erbrechen. Viel sanguinolentes Sputum. Patient ist vollkommen klar und nicht somnolent. Keine Ödeme.

Kopf und Hals: Pupillen reagieren auf Licht und Convergenz. Rachen o. B. Keine Struma. Keine Einflußstauung.

Pulmones: Starkes kleinblasiges Rasseln (Kochen) über beiden Lungen.

Cor: Die Herztöne werden von den Lungengeräuschen übertönt. Perikarditisches Reiben nicht mit Sicherheit auszuschließen.

Abdomen: Bauchdecken nicht gespannt. Leber und Milz nicht vergrößert.

Z.N.S.: Reflexe beiderseits auslösbar. Keine pathologischen Reflexe.

Verlauf: Am 7. 11. 1936 Auftreten eines sehr heftigen Schmerzanfalles in der Brust mit Kollaps. Trotz Gaben von Morphium und Stützung des Kreislaufes trat ein rapider Verfall ein, der schließlich am 8. 11. zum Tode führte.

Sektionsbefund: Mesaortitis luica, hauptsächlich im Anfangsteil der Aorta. Fleckförmig verfolgbar bis an den Zwerchfelldurchtritt; Insuffizienz der Klappen, Einengung der Kranzgefäßostien, besonders auf der rechten Seite; Hypertrophie und Dilatation besonders der linken Kammer. Ungleichmäßige Blutverteilung und Verfettung des Herzens. Lungenödem.

Neben diesen organischen Veränderungen im Coronarsystem, die zu einem Verschluß derselben führen können, muß man auch an vasomotorische Störungen denken. G. von Bergmann, Hochrein, Kroetz und Dietrich weisen darauf hin, daß nicht jeder Infarkt des Myokards seine Ursache in einem thrombotischen oder embolischen Verschluß eines größeren Coronarastes zu haben braucht. Sehr oft wird der Thrombus nicht gefunden und es scheint, daß in vielen Fällen Schädigungen lokaler Art in den terminalen Stromteilen auslösend sind, bei denen nervös-regulatorische Vorgänge, Gefäßspasmen, eine wesentliche Rolle spielen. Einzelne Beobachtungen sind bekannt geworden, die von schwerer Herzmuskelnekrose, sogar von Herzruptur berichten, ohne daß organische Veränderungen in den Kranzgefäßen gefunden wurden (Gruber und Lanz). Dieselben Autoren nehmen an, daß Spasmen der großen Stämme die Ursache ischämischer Nekrose sein können. Jaffé und Brose dagegen führen die Herzmuskelveränderungen auf Ernährungsstörungen des terminalen Stromgebietes zurück. Sie nehmen an, „daß bei vermehrter Füllung eines sklerotischen Coronarastes eine Ausweitung der Arterie vor einer stenosierten Stelle erfolgt, so daß von hier aus auf dem Wege perivaskulärer Nervengeflechte ein Reiz nach den terminalen Ästen geleitet wird, der hier das Bild der Stase auslöst. Es ist aber auch möglich, daß bei unveränderten Gefäßen Spasmen Veranlassung zu dem gleichen Geschehen werden". Coronarthromben sollen nach Hochrein somit nicht die erste Ursache des Krankheitsprozesses sein, sondern erst die Folge von Gefäßspasmen.

Als Ursache dieser vasomotorischen Störungen nimmt man bis zu einem gewissen Grade einen konstitutionellen Faktor an. Bei diesen Kranken ist die wesentliche Ursache der Beschwerden die abnorme Reizbarkeit des vegetativen Nervensystems. (G. von Bergmann spricht von „Vegetativ Stigmatisierten".) Diese Reizbarkeit ist meist nicht auf das Herz allein beschränkt. Auch zahlreiche andere viscerale Organe zeigen krankhafte Erscheinungen, z. B. Magenstörungen, Obstipation, vasomotorische Phänomene wie Dermographismus, Erregungserytheme, kalte feuchte Hände. Körperlich gehören diese Kranken überwiegend dem asthenischen Typus an.

Es ist oft die Frage erörtert worden, ob psychische Erregungen organische Herzmuskelveränderungen auslösen können. A. Dietrich hat an Hand eines eindrucksvollen Falles sich mit dieser Frage beschäftigt. Es handelte sich um einen 57 jährigen Kranken, der nach starker psychischer Erregung einen Myokardinfarkt erlitt, und bei dem die Autopsie einen Herzinfarkt bei Coronarsklerose ergab. Die Beteiligung der Coronarsklerose bei der Entstehung dieses Infarktes stand außer Zweifel. Es mußte zur arteriosklerotischen Einengung noch ein akutes Ereignis hinzutreten, um den Infarkt auszulösen. G. von Bergmann spricht vom epiphrenalen Symptomenkomplex. Durch Drucksteigerung im unteren Ösophagusabschnitt kommt es auf reflektorischem Wege über den Vagus zu Coronarspasmen. Experimentell haben Dietrich und Schwiegk durch den Magen hindurch einen kleinen Gummiballon in die Kardia eingeführt, so daß der Ballon im Hiatus oesophageus saß. Sie konnten mit der Rein'schen Thermostromuhr den Nachweis führen, daß Aufblähungen des Gummiballons von einer erheblichen Verminderung (bis auf zwei Drittel) der Coronardurchblutung gefolgt sind. In diesem Zusammenhang sei von einem Fall berichtet, bei dem die Sektion einen Herzinfarkt bei geringfügiger, nicht stenosierender Coronarsklerose ergab.

Otto K., 64 Jahre alt, Molkereibesitzer.

Diagnose: Hinterwandinfarkt.

Vorgeschichte: Familien-Anamnese ohne Befund. Patient gibt an, immer gesund gewesen zu sein. Vor 5 Jahren wurde dem Patienten gelegentlich einer Untersuchung vom Kreisarzt mitgeteilt, daß er einen Herzschaden hätte. Er selbst hatte bis dahin angeblich nie Beschwerden gehabt. Vor etwa vier Jahren tritt erstmalig Atemnot und Herzklopfen beim Treppensteigen auf. Patient gibt weiter an, daß die Beine abends etwas geschwollen gewesen sind. Nykturie. Er ist im letzten Jahr in ärztlicher Behandlung gewesen. Vor etwa acht Tagen nach starker seelischer Erschütterung, ohne irgendwelche Schmerzen in der Brust gehabt zu haben, starke Atembeschwerden und Übelkeit. Da die Kurzatmigkeit zunahm, später Husten und Auswurf auftraten, ließ sich Patient in unsere Klinik aufnehmen.

Aufnahmebefund: Orthopnoischer Patient in sehr schlechtem K.Z. Cyanose der Wangen und Lippen. Ödeme der Unterschenkel.

Kopf und Hals: Pupillen reagieren auf Licht und Convergenz. Rachen o. B. Zunge weißlich belegt. Keine Struma.

Pulmones: Lungengrenzen nicht verschieblich. Dämpfung in den beiden unteren Lungenpartien. Oberhalb des Dämpfungsbereiches verschärftes Atemgeräusch. Feinblasige Rasselgeräusche.

Cor: Allgemein dilatiertes Herz. Systolisches Geräusch über allen Ostien. Arhythmia absoluta. Puls mäßig gefüllt, weich, frequent. Pulsdefizit. Blutdruck 115 85 mm Hg. Im Elektrokardiogramm: Tachykardes Vorhofflimmern. Flache Nachschwankungen als Zeichen eines erheblichen Myokardschadens.

Verlauf: Nachdem durch Strophanthin und periphere Kreislaufmittel keine wesentliche Besserung des Kreislaufes erreicht werden konnte, starb der Patient 20 Stunden nach seiner Aufnahme in die Klinik an zunehmendem unbeeinflußbarem Kollaps.

Sektionsbericht: Subakuter Herzinfarkt im Bereich der Außenwand der linken Kammer, allgemeine starke Anämie des Myokards mit diffuser Verfettung bei geringfügiger, nicht stenosierender Coronarsklerose; relative Mitralinsuffizienz infolge Infarktbildung des äußeren Papillarmuskels, starke Dilatation und Hypertrophie des Herzens, besonders rechts.

Da eine Coronarthrombose nicht gefunden wurde und die sklerotischen Erscheinungen geringfügiger Natur waren, müssen wir hier einen ähnlichen Entstehungsmechanismus wie in dem von A. Dietrich beschriebenen Fall annehmen. Bemerkenswert ist vor allem, daß hier das führende Symptom des Myokardinfarktes, der Schmerz, gefehlt hat.

VI. Klinik und Symptomatologie.

Das Eintreten des Myokardinfarktes ist oft durch einen schweren Anfall von Angina pectoris gekennzeichnet. Es ist der sogenannte „große Anfall" von langer Dauer und durch Nitroglycerin unbeeinflußbar. In seiner Ausstrahlung ist dieser Schmerz sehr verschieden. Bei der klassischen Angina pectoris strahlt er in den linken Arm aus und kann sich im Ulnargebiet bis in die Fingerspitzen fortpflanzen. Daneben kommen aber auch Schmerzen in der Halsgegend bis zum Schlund vor, ziehende Schmerzen am Kinn, unerträgliches Brennen in der Speiseröhre, Ausstrahlungen in den Nacken, rechten Arm, Schmerzen in der Magengrube, gelegentlich sogar mit brettharter Spannung des Abdomens. Erbrechen kann sowohl bei Verschluß der rechten wie der linken Coronararterie vorkommen. Nach Uhlenbruck weisen Durchfälle, wenn sie anhalten, auf rechts-

seitigen Coronarverschluß hin, mehr noch eine unerträgliche Flatulenz mit Auftreibung des Abdomens. Der Patient sieht in einem schweren Anfall blaß, verfallen und schwerleidend aus; er vermeidet jede Bewegung, da sonst die Schmerzen zunehmen oder Atemnot eintritt. Man beobachtet aber auch andererseits Kranke, die sich durch eine motorische Unruhe auszeichnen, die durch Narkotika nur schwer beeinflußt werden kann. Sie wechseln ihre Lage unaufhörlich und versuchen mitunter sogar herumzulaufen.

Das führende Symptom des Myokardinfarktes, der Schmerz, der als Angina-pectoris-Schmerz nach G. von Bergmann als ein ischämischer Schmerz aufzufassen ist, ist nicht immer so charakteristisch ausgebildet, daß er ohne weiteres als Symptom eines Coronarverschlusses gewertet werden kann (Hochrein). Diese Fälle ohne charakteristischen Herzschmerz, sogenannte „stumme Fälle", sollen nach Uhlenbruck vor allem bei dem rechtsseitigen Coronarverschluß vorkommen (siehe oben beschriebenen Fall).

So veröffentlichten Gallavardin und Gravie 29 obduzierte Fälle, von denen nur 8 den akuten heftigen Beginn mit einem schweren Schmerzanfall zeigten. Smith-Davis fand unter 76 Fällen 36 mal einen Schmerzanfall, 29 mal keinen Schmerz und 11 mal fehlten die Angaben. Hochrein, dessen Beobachtungen sich auf ein Material von 297 Kranken stützen, hat bei 40% der autoptisch kontrollierten Fälle keinerlei Schmerzen bei Eintritt des Myokardinfarktes gesehen.

Der Sitz der Schmerzen kann recht verschieden sein. So kann der Infarkt der Herzhinterwand mit intensiven Schmerzen im Oberbauch beginnen, die etwa an ein perforiertes Magenulcus oder an eine Gallenkolik denken lassen. (Uhlenbruck). Hochrein fand unter 297 Fällen 10 mal Lokalisation des Schmerzes im Epigastrium und 5 mal außer Schmerzen im Thorax auch solche im Epigastrium. Coffen und Rush beschrieben bei 41 Patienten 34 mal abdominelle Schmerzlokalisation.

Häufig hört man perikarditisches Reiben am Orte des Infarktes. Während des Schmerzanfalles sind die Kranken von Todesangst befallen, der kalte Schweiß steht ihnen auf Stirn,

Brust und Rücken. Der Puls ist gewöhnlich sehr klein und frequent, der Kranke bietet das ausgesprochene Bild eines Kollapses. Von Dietrich und Schimert wird dieser Kollaps auf Grund experimenteller Beobachtungen als eine auf reflektorischem Wege aus dem Herzmuskel ausgelöste Schutzmaßnahme gegen eine Überbelastung des Herzens aufgefaßt. Der Venendruck ist während des Anfalles nicht zu messen, nach Wollheim ist er auch später noch niedrig. Bei Eintreten einer Herzinsuffizienz soll er dagegen über die Norm ansteigen.

Klinisch ist sehr oft die Diagnose des Myokardinfarktes außer aus der Schwere des Anfalls, aus den Symptomen der Schockwirkung und aus den Symptomen des nachfolgenden Gewebsunterganges eines großen Muskelbezirkes zu stellen. Nach Hochrein steigen die Blutzuckerwerte auf etwa 160 bis 250 mg %. Die Erhöhung der Blutsenkungsgeschwindigkeit ist dann, wenn sie höhere Werte erreicht, nach Uhlenbruck beweisend für den Myokardinfarkt und spricht gegen einfache Coronarinsuffizienz. Sie erreicht ihren Höhepunkt zwischen dem vierten und zwölften Krankheitstage. Der Rest-N ist häufig erhöht, bleibt die Erhöhung längere Zeit bestehen, so weist das nach Sternberg auf eine schlechte Prognose hin.

Fast immer wird ein Temperaturanstieg mäßigen Grades beobachtet. Mit dem Temperaturanstieg entwickelt sich häufig eine Leukocytose mit entsprechender Linksverschiebung.

In den ersten Tagen nach dem Anfall befindet sich der Kreislauf im Zeichen höchster Vaguserregung. Während man früher in dem niedrigen Arteriendruck ein Zeichen akuter Herzschwäche gesehen hat, weist Hochrein mit Nachdruck darauf hin, daß eine oft wochenlang bestehende Hypotension lediglich der Ausdruck einer vasomotorischen Störung sei und keineswegs mit Kreislaufinsuffizienz verwechselt werden darf.

Einige Tage nach der Entstehung des Herzinfarktes entwickeln sich oft Lungenstauung, Lungenödem, pneumonische Infiltrationen. Nach Ansicht verschiedener Autoren sollen sie jedoch nicht immer mechanisch, sondern vielfach reflektorisch bedingt sein.

Noch während des Kreislaufschocks tritt in den ersten Tagen zuweilen eine starke motorische Unruhe auf. Mit diesem

Zeichen treten die Kranken meist in das Stadium der sekretorischen Insuffizienz (Hochrein) ein, das gekennzeichnet ist durch Hyperglykämie und Glykosurie, Leukocytose, beschleunigte Blutsenkung, Rest-N-Steigerung, Verminderung des Magensaftes, Albuminurie und verminderte Kochsalzausscheidung. Hieran schließt sich das Reparationsstadium, d. h. Entwicklung des Kolateralkreislaufes, Organisation und schließlich Narbenbildung. Hochrein unterscheidet für den Krankheitsverlauf des Herzinfarktkranken: 1. Schock, Flimmerbereitschaft, sekretorische Insuffizienz. 2. Herzschwäche. 3. Bereitschaft für einen neuen Myokardinfarkt, Psychasthenie.

Für die Diagnose des Myokardinfarktes stellt das Elektrokardiogramm heute neben den klinischen Erscheinungen das wichtigste Hilfsmittel dar. Elektrokardiographisch ist die Diagnose des Myokardinfarktes heute in den meisten Fällen mit großer Sicherheit zu stellen. Allerdings gibt es Ausnahmen, von denen weiter unten berichtet wird.

Bevor wir auf die Beschreibung des Elektrokardiogramms beim Myokardinfarkt eingehen, ist es notwendig, auf einige theoretische und praktische Einzelheiten der Elektrokardiographie einzugehen.

VII. Das normale Elektrokardiogramm.

Die Elektrophysiologie lehrt, daß sich bei der Kontraktion eines Muskels der erregte Teil zu dem ruhenden elektronegativ verhält. Wird der erregte und ruhende Teil eines Muskels mit den beiden Enden eines empfindlichen Galvanometers verbunden, so muß bei der Kontraktion durch Austausch der entstehenden Potentialdifferenzen ein Ausschlag der Galvanometerseite erfolgen. Das schlagende Herz ist ein Muskel, der sich in einer Hauptrichtung von der Basis zur Spitze kontrahiert. Wird nun Basis und Spitze des Herzens während seiner Aktion zu einem Galvanometer abgeleitet, so kommt es durch das Vorhandensein von erregten und ruhenden Teilen innerhalb des Herzens zum Nachweis elektrischer Ströme. Überall da, wo sich bei der fortschreitenden Ausbreitung der Erregung elektronegative Zonen bilden, müssen diese mit den elektropositiven Zonen in Austausch ihres Potentials treten. In der

Praxis hat sich nach dem Vorschlag von Einthofen eine bestimmte Ableitung von den Extremitäten eingeführt.

Abl. 1. Rechter Arm — linker Arm

Abl. 2. Rechter Arm — linkes Bein

Abl. 3. Linker Arm — linkes Bein.

Die Bezeichnung der Zacken ist: P für die Vorhofzacke, Q R S für den Kammerinitialkomplex, T für die Finalschwankung.

Abb. 1 zeigt ein normales Elektrokardiogramm in 3 Ableitungen.

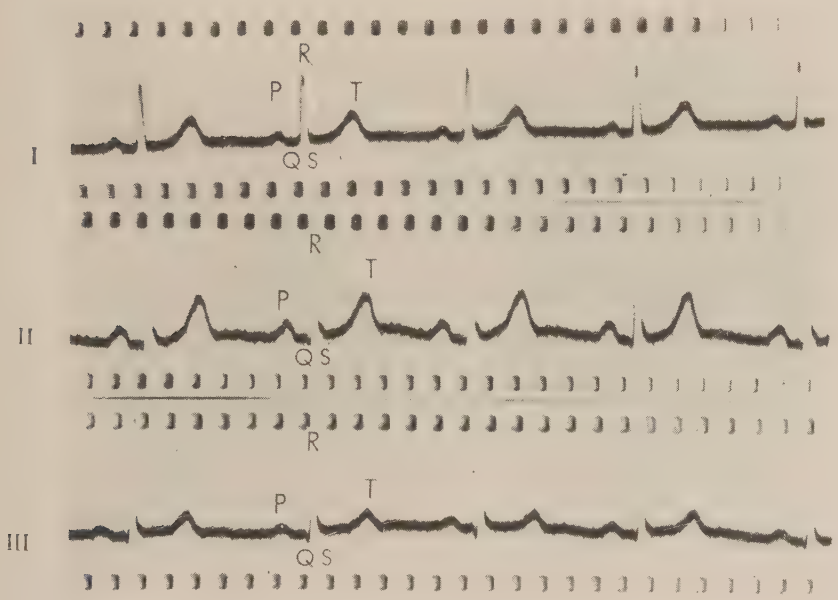

Abb. 1 Das normale Elektrokardiogramm.
P - Q = Vorhofskomplex. Q - T = Kammerkomplex.
P - Q = 0,18 Sekunden. S - T = 0,32 Sekunden.
Q R S = 0,06 Sekunden.

Eine sehr beträchtliche Veränderung des Kammer-Ekgs kann durch Verschluß eines größeren Astes eines Coronargefäßes entstehen. Trotz der zahlreichen Anastomosen kommt es schon bei gesunden Gefäßen nach Verschluß des Lumens

bald zum Absterben eines Teiles der Kammermuskulatur (Infarkt). Ein solcher umschriebener Ausfall von Muskelsubstanz muß zu Störungen im elektromotorischen Austausch beider Kammern und damit zu Veränderungen der elektrischen Stromkurve führen. Man beobachtet in den schwersten Fällen von Coronarverschluß in frischem Zustand eine Verschmelzung von T mit R zu einer monophasischen Kurve (vgl. Abb. 2 a).

Tritt der Tod nicht ein, so ändert sich die Kurve nach Stunden oder Tagen: Die bogenförmige Krümmung des R-T-Stückes setzt tiefer am absteigenden Ast von R ab und geht in eine zipfelförmige, scharfe negative T-Zacke über (vergl. Abb. 2 b und c).

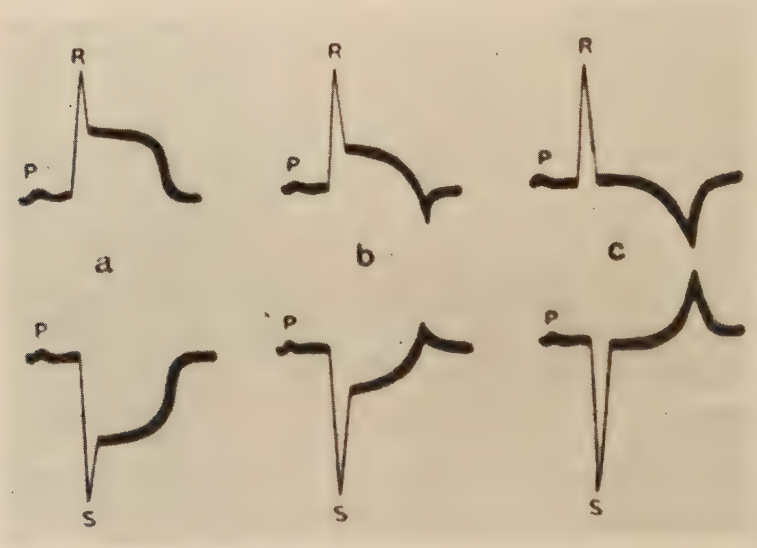

Abb. 2 „Koronares T"
Typen der Veränderung des Ekgs nach Koronarthrombose
in Abl. 1 und 3
(Nach Parkinson und Bedford)

Kommt es zur Organisation des entstandenen ischämischen Infarktes, so verliert die abnorme T-Zacke ihre Tiefe und Schärfe und kann zuweilen wieder in eine regelrechte T-Zacke übergehen (Boden).

Smith bestätigte durch Unterbindung der linken Arteria coronaria die bereits von J. B. Herrick am Menschen mit Myokardinfarkt gemachten Beobachtungen, daß nach Coronarverschluß typische Veränderungen, besonders im R-T-Intervall auftreten (Wandlung der stark erhöhten T-Zacke und Veränderung des R-T-Intervalls in einen nach oben konvexen Bogen).

Eine theoretische Deutung des Elektrokardiogramms bei der Coronarinsuffizienz und beim Infarkt hat E. Schütz auf Grund tierexperimenteller Untersuchungen unternommen. Schütz faßt die Abweichungen des S-T-Stückes nach oben wie nach unten als einheitlich erklärbar auf. Dabei entspricht den Abweichungen nach unten im Sinne einer Senkung des S-T-Stückes die leichtere Schädigung der Ischämie. Es zeigte sich, daß beide Formen des Elektrokardiogramms ineinander überführbar waren, insbesondere die Senkung von S-T in die „Coronare Welle", den erhöhten Abgang von S-T. E. Schütz konnte durch Ansaugen einer Stelle der Kammerinnenwand ischämische Stellen erzeugen und registrierte dabei typische Infarktelektrokardiogramme, die durch Hinzutreten monophasischer Verletzungsströme im elektrophysiologischen Sinne zum normalen Elektrokardiogramm entstehen.

In seltenen Fällen liegt der Myokardinfarkt in einer stummen Zone und macht keine elektrokardiographischen Erscheinungen. In Fällen mit einem Elektrokardiogramm von absolut kleinen Voltwerten (unter 2 mm) tritt der Coronarinfarkt nicht in Erscheinung (Uhlenbruck).

Die Infarktstelle kann auch im Bereiche des Reizleitungssystems liegen, etwa in einem Schenkel des His'schen Bündels. In diesen Fällen nimmt das Elektrokardiogramm den Charakter des Schenkelblocks an.

Uhlenbruck beobachtete bei einer ganzen Reihe von Fällen, daß es bei einem rechtsseitigen Myokardinfarkt zu Blockerscheinungen zwischen Vorhof und Kammer kommt. Dieser Block soll gewöhnlich reversibel sein, es können aber auch andere Störungen, zum Teil ein rechtsseitiger Schenkelblock zurückbleiben.

In diesem Zusammenhang sei über einen Fall berichtet, bei dem das Elektrokardiogramm einen Astblock oder Arborisationsblock zeigte und die Sektion einen Herzinfarkt ergab.

Walter O., 66 Jahre alt, Major a. D.

Diagnose: Hinter- und Vorderwandinfarkt.

Vorgeschichte: Familienanamnese ohne Besonderheiten. Er selbst hat als Kind häufig an Anginen und Mittelohrerkrankungen gelitten. Sonst immer gesund gewesen. Im Sommer 1938 verspürte Patient zum ersten Mal Schmerzen, besonders bei Arbeit, in der Herzgegend, die in den linken Arm ausstrahlten. Dieser Zustand blieb, gelegentlich auftretend, bis Mai 1940 bestehen. Nach einer sehr heftigen psychischen Erregung trat eine Verschlechterung auf. Die Schmerzen hielten in wechselnder Stärke Tag und Nacht an und verursachten Beklemmungsgefühl und Atemnot. 5 Tage vor der Aufnahme, nach reichlichem Alkoholgenuß, trat plötzlich ein intensiver Schmerz hinter dem Brustbein auf, verbunden mit Todesangst und hochgradiger Atemnot. In kollabiertem Zustand wurde Patient in die Klinik gebracht. Inf. ven. neg. Alkohol reichlich. Zigaretten 20—40 Stück täglich.

Aufnahmebefund: Etwas dyspnoischer, blasser, sichtlich schwerkranker Mann. Leichte Cyanose der Wangen und Lippen; zeitweilig kalter Schweiß.

Kopf und Hals: Pupillen reagieren auf Licht und Convergenz. Rachen ohne Befund. Keine Struma.

Pulmones: Zwerchfell mäßig verschieblich. Keine Perkussionsdifferenzen. Über beiden Lungen reines Vesikuläratmen. Vereinzelte Rasselgeräusche.

Cor: Nach links verbreitert. Töne leise, systolisch unrein. Puls regelmäßig, sehr weich, frequent, (96 pro Minute). Blutdruck: 150 75 mm Hg.

Das Röntgenbild zeigt ein nach links verbreitertes Herz. Das nach diesem Anfall aufgenommene Elektrokardiogramm zeigt eine starke Verbreiterung, Aufsplitterung und Knotung des Ventrikelkomplexes. Die Ausschläge sind im ganzen stark verkleinert. Gegensinnigkeit in Ableitung 1 und 3. Negatives T 3.

Diagnose: Astblock oder Arborisationsblock (siehe Abb. 3).

Abdomen: Bauchdecken nicht gespannt. Leber etwas vergrößert, Milz nicht palpabel.

Verlauf: Der Patient wurde durch Traubenzucker-, Strophanthin-, Euphyllinbehandlung gebessert. Etwa drei Wochen nach der Aufnahme kam es zu einem plötzlichen Tode.

Die **Sektion** ergab: Hochgradige stenosierende Coronarsklerose des Ramus descendens der linken Kranzschlagader; ausgedehnter subakuter Infarkt im Bereich der Hinterwand der linken Kammer mit Nekrose des äußeren Papillarmuskels, größere Infarktnarbe der Vorder- und Scheidewand des linken Ventrikels. Starke Hypertrophie und Dilatation des Herzens. Thromben in der Herzspitze, davon ausgedehnte Embolie der rechten Coronararterie und der linken Arteria fossae S y l v i i. Pulmonalsklerose, leichte verruköse Endokarditis in der Aortenklappe. Stauungsorgane.

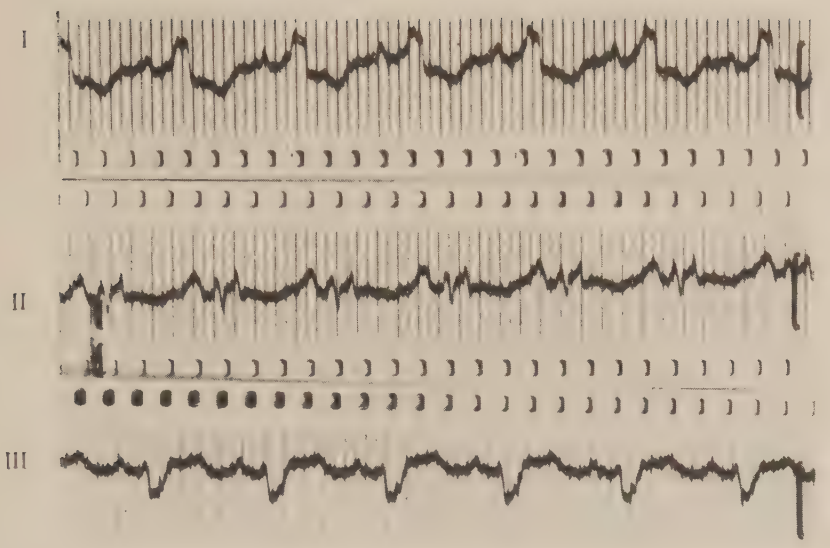

Abb. 3. Starke Verbreiterung, Aufsplitterung und Knotung des Ventrikelkomplexes. Die Ausschläge sind im ganzen stark verkleinert. Gegensinnigkeit in Abl. 1 und 3. Negatives T 3 (Aborisationsblock).

Es scheint, daß mit der Vektordiagraphie nach Schellong eine erhebliche schärfere Lokalisation des Infarktbezirkes möglich ist.

VIII. Diagnose.

Die Diagnose eines Myokardinfarktes in den ersten Stunden der Erkrankung ist aus folgenden meist eindrucksvollen und charakteristischen Symptomen möglich: Heftigster und lang anhaltender anginöser Schmerz, ausstrahlend in den linken Arm und in den Hals. Heftige Schmerzen können in Einzelfällen auch im Abdomen, besonders im Oberbauch, auftreten, so daß nicht selten an eine Magenperforation gedacht wird. Kalter Schweißausbruch, Pulsfrequenzsteigerung, Blutdruckabfall, Todesangst, Vernichtungsgefühl und starke motorische Unruhe sind weitere wichtige Symptome. Im Gegensatz zum gewöhnlichen Angina-pectoris-Anfall ist der Schmerz beim Infarkt nicht durch die üblichen Maßnahmen Nitrite, Purin-

körper, Traubenzucker zu beseitigen. Eine Erleichterung und Beruhigung tritt nur nach einer größeren Morphiumdosis ein. Nach einigen Stunden oder Tagen entwickeln sich Dyspnoe, Cyanose, Lungenstauung bzw. akutes Lungenödem, Fieberanstieg, Leukocytose und Blutsenkungsbeschleunigung. Gelegentlich beobachtet man perikarditisches Reiben an der Stelle des Infarktes. Im weiteren Verlauf findet sich nicht selten Glykosurie und Rest-N-Erhöhung.

Im Elektrokardiogramm beobachtet man beim frischen Infarkt erhöhten Abgang des S-T-Stückes in Ableitung 1 und 2, Gegensinnigkeit in der 3. bzw. 1. Ableitung, je nachdem ob es sich um einen Vorder- oder Hinterwandinfarkt handelt. In den späteren Stadien geht der erhöhte Abgang zurück, und es bildet sich in dieser Ableitung ein spitznegatives T (Coronares T) aus, häufig mit tiefem Q. Bei uncharakteristischen Bildern in Spätstadien kann oft durch Belastung des Herzens im Arbeitsversuch das frische Infarktbild angenähert rekonstruiert werden, wodurch die Diagnose auch dann noch ermöglicht wird.

Ist es zu Herzmuskelnekrose gekommen, so vermag in vielen Fällen das Kymogramm zur Unterstützung der Diagnose beitragen. An Stelle des nekrotischen nicht mehr kontraktionsfähigen Herzmuskelabschnittes kommt es zur Abflachung bzw. zum Verschwinden der Zacken. Kommt es zur Ausbildung einer Herzmuskelnarbe, so ist diese harte Narbe kymographisch ein bewegungsloser Herzteil, eine sogenannte „stumme Zone", die besonders am linken Herzrand sehr deutlich sichtbar sein kann. Eine stumme Zone kann unter Umständen auch am rechten Herzrand bei der Durchleuchtung im zweiten schrägen Durchmesser sichtbar werden (Uhlenbruck).

Differentialdiagnostisch ist abgesehen von Coronarerkrankungen an Magenulcusperforation, Gallen- bzw. Nierensteinkoliken sowie tabische Krisen zu denken.

Unter Verwendung der Angaben von Parkinson und Bedford, Edens, Hochrein, Warburg geben wir folgende tabellarische Darstellung der Differentialdiagnose der Coronarerkrankungen wieder (vergl. Tab. 1):

Tabelle 1.

	Angina pect. vasomot.	Angina pect. vera	Herzinfarkt akut	Chronischer Coronarverschluß
1. Vorkommen	meist Frauen	meist Männer	meist Männer	Männer und Frauen
2. Anfall	Teilerscheinung einer allgemeinen spastischen Vasoneurose	auch ohne Zeichen einer allgemeinen Vasoneurose	unabhängig vom Zustand des Gefäßnervensystems z. Z. des Anfalls	selten, meist keine umschriebenen Anfälle
3. Beginn des Anfalls	mit peripherischen Gefäßstörungen	mit Herzbeschwerden	mit Herzbeschwerden	Herzschwäche
4. Auslösung des Anfalls	Kälte, Ermüdung, oft von Entzündungsherden aus	Anstrengung, Kälte, Erregg., Blähung, aber auch in Ruhe	oft in der Ruhe oder im Schlaf, nach seelischen Spannungen	nach körperlichen Anstrengungen
5. Im Intervall	meist vasomotorische Beschwerden	ohne Beschwerden	meist längere Zeit anginöse Beschwerden nach d. Anfall	Neigung zur Kurzatmigkeit
6. Lungenerscheinungen im Anfall	fehlen	fehlen	häufig	häufig
7. Dauer des Anfalls	Minuten, Stunden	Minuten	Stunden, Tage	— —
8. Haltung im Anfall	unruhig, oft Erleichterung durch Bewegung	Vermeidung jeder Bewegung	unruhig	— —
9. Schmerz	meist Beklemmung	oft in der Mitte des Brustbeins	oft im unteren Teil des Brustbeins	Schmerzen gering vorwiegend Kurzatmigkeit
10. Schockerscheinungen	fehlen	fehlen	vorhanden	fehlen meist
11. Puls	labil	unverändert	klein und oft auch beschleunigt	klein, meist beschleunigt
12. Arhythmie	selten	selten	ca. 15%	ca. 40%
13. Blutdruck	labil	unverändert oder erhöht	oft erniedrigt	oft erniedrigt

	Angina pect. vasomot.	Angina pect. vera	Herzinfarkt akut	Chronischer Coronarverschluß
14. Herztöne	unverändert	oft leise	leise, zuweilen Galopprhythmus, perikard. Reiben	oft leise
15. Erbrechen	fehlt	fehlt	oft	fehlt
16. Dyspnoe	fehlt	fehlt	oft vorhanden	besonders hervorstechend
17. Stauungserscheinungen	fehlen	fehlen	häufig Folgen des Anfalls	häufig vorhanden
18. Temperatur	normal	normal	oft erhöht	normal
19. Leukocytose	fehlt	fehlt	vorhanden	fehlt
20. Elektrokardiogramm	normal	oft unverändert	gewöhnlich charakteristisch verändert (koronares T)	oft verändert, Arhythmia abs., Arborisationsblock usw.
21. Nitrite	nützen	nützen	ohne Wirkung	ohne Wirkung

IX. Therapie.

Ist die Diagnose des Herzinfarktes sicher, so kommt meist folgende Therapie in Frage:

Im Beginn des großen Anfalls ist vor allem für die Ruhigstellung des Kranken sowohl in psychischer als auch motorischer Hinsicht Sorge zu tragen. Die Notwendigkeit dieser Maßnahme konnten Hochrein und seine Mitarbeiter auch im Experiment bestätigen. Experimentell wurden gesunde Schäferhunde durch Morphin-Pernoctonnarkose in einen oberflächlichen Schlaf versetzt, wobei aber die Sehnenreflexe noch prompt ausgelöst werden konnten. Die verschiedenen Stämme der linken Coronararterie wurden mit Zügeln versehen, die ein beliebiges Schließen und Öffnen bei geschlossenem Thorax und natürlicher Atmung gestatteten. Es wurde die Atmung, der

Druck in der rechten und die Durchströmung in der linken Arteria femoralis registriert. Hochrein und Mitarbeiter glauben, daß der Schock beim Myokardinfarkt reflektorisch von den Coronargefäßen ausgelöst wird. Im Experiment aber ergab sich weder nach Verschluß des Ramus descendens noch des Ramus circumflexus der Arteria coronaria sinistra das Bild des Kreislaufschocks. Hochrein deutet dieses negative Ergebnis seiner Untersuchungen so, daß bereits die oberflächliche Morphin-Pernoctonnarkose genügt, um die reflektorische Ausbildung eines Kreislaufschocks nach Coronarverschluß zu verhindern.

Im Beginn, das heißt also im schweren Schmerzanfall gebe man sofort Morphium, womit eine psychische und motorische Ruhigstellung des Kranken erzielt wird. Außerdem hat sich hypertonische Traubenzuckerlösung (40%ig intravenös) sehr gut bewährt, die am zweckmäßigsten zusammen mit coronarerweiternden Mitteln (wie z. B. Deriphyllin) injiziert wird.

Die periphere Kreislaufschwäche zu bekämpfen scheint zunächst nicht angebracht zu sein, wenn wir den Kollaps als Schutzmaßnahme gegen die Überlastung des Herzens auffassen (Dietrich und Schimert). Tritt Insuffizienz des Herzens auf, die sich gewöhnlich nach einigen Tagen einstellt, und sich im Anstieg des Venendruckes, in Leberschwellung, Atemnot und Lungenödem äußert, so ist Strophanthin unbedingt angezeigt. Hierbei besteht allerdings die Gefahr, daß durch das Strophanthin die Flimmerbereitschaft gesteigert wird. Es kann dadurch mitunter Sekundenherztod eintreten. Diese Gefahr kann wesentlich herabgemindert werden, wenn man vorher 2—3 Tage lang prophylaktisch kleine Chinidindosen verabreicht. An Stelle von Strophanthin kann bei sehr tachykarden Fällen ein Lanatapräparat treten. An sonstiger Therapie kommen die bekannten coronar-erweiternden Mittel in Frage (Map, Embran, Lacarnol). Der Traubenzucker wird am besten längere Zeit möglichst täglich i. v. gegeben. Von physikalischen Maßnahmen sind bei fortschreitender Besserung die Hauffe-schen Teilbäder oft sehr angenehm. Später gehe man auf vorsichtige Ganzmassage über.

Auf diätetische und allgemeine Behandlung möchte ich nicht eingehen, da sie im allgemeinen bekannt ist und eine ein-

gehende Beschäftigung damit, den Rahmen dieser Arbeit überschreiten würde,

X. Das Schicksal der Herzinfarkte.

Die Mortalität beträgt nach den Angaben der Weltliteratur (vergl. Hochrein) im Verlaufe von vier Jahren nach dem Anfall etwa 80%, während volle Leistungsfähigkeit nach einem Jahr offenbar nur bei ca. 15% erreicht wird. Coelho findet bei 18 Fällen eine Mortalität von 18%, Padilla und Cossio (92 Fälle) eine solche von 38%, Parkinson und Bedford geben bei 100 Fällen eine Mortalität von 83% an, Hochrein berichtet über 297 Fälle mit einer Gesamtmortalität von 58%. Nach Hochrein und Seggel zeigt aber der atypische Myokardinfarkt, der fast 40% aller Fälle ausmachen soll, eine viel höhere Mortalität. Im ersten Anfall sterben nach den Angaben zahlreicher Autoren (Levine, Willius und Barnes, Barker) 53—60%, Cinnen und Holt nehmen dagegen auf Grund von Beobachtungen an 287 Fällen eine Mortalität von 90,5% wenige Stunden nach Eintritt des Myokardinfarktes an. Nach Hochrein liegt dagegen die Mortalität im ersten Anfall unter dem Durchschnitt der meisten Autoren (Mortalität 39%). Hochrein führt diesen Erfolg auf die konsequente Durchführung einer Behandlungsmethode zurück, die durch Morphin-Pernoctonnarkose des Kreislaufsystems die Gefahr des Kammerflimmerns und Schocks verringern soll.

Wir selbst hatten Gelegenheit, 24 Fälle mit Myokardinfarkt eingehend zu untersuchen. Im Schrifttum wird stets die Auffassung vertreten, daß das männliche Geschlecht bevorzugt sei. Wir können diese Beobachtung auch an unserem Material (vgl. Tab. 2) bestätigen. Von unseren 24 Kranken sind 91,6% Männer und nur 8,3% Frauen. Was das Lebensalter anbetrifft, so sind die meisten von uns beobachteten Fälle jenseits des 50. Lebensjahres. Der jüngste Kranke ist 47 Jahre, der älteste 78 Jahre alt. Es ist bekannt, daß zwischen dem 20. und 40. Lebensjahr der Myokardinfarkt ziemlich selten ist. Fernando, Cullinan und Graham haben kürzlich Einzelbeobachtungen von Herzinfarktkranken zwischen dem 20. und 30. Lebensjahr mitgeteilt.

Tabelle 2

Kranke mit Myokardinfarkt aus unserem Beobachtungsgut.

Alter	Gesamtzahl			Verstorben		
	♂	♀	zusammen	♂	♀	zusammen
bis 50	4	—	4	1	—	1
bis 60	6	1	7	2	1	3
bis 70	10	1	11	7	1	8
darüber	2	—	2	2	—	2
	22	2	24	12	2	14

Für die Beurteilung der Pathogenese des Myokardinfarktes sind jugendliche Kranke von besonderem Interesse. Ich gebe folgende von Hochrein gebrachte Tabelle wieder, die uns anschaulich einen Überblick über die Häufigkeit des Myokardinfarktes zwischen dem 20. und 40. Lebensjahr gibt (vgl. Tab. 3):

Tabelle 3

Autoren	Gesamtzahl	unter 40 Jahren	unter 30 Jahren	Prozentzahl unter 40 Jahren
White	418	14	4	3
Conner und Holt	287	23	3	8
Levine	145	3	—	2
Parkinson und Bedford	100	2	—	2
Barnes und Ball	49	2	—	4
Meakins und Eakin	62	7	—	11
Christian	71	5	—	7
Lisa und Ring	100	—	1	1
Coelho	28	1	—	4
Hochrein	297	9	—	3

Wie schon eingangs erwähnt, hat man verschiedentlich angenommen, daß bestimmte Berufe für den Myokardinfarkt disponieren. In unserem Material finden wir bei den Männern (vergl. Tab. 4):

Tabelle 4

Berufsverteilung bei unseren infarktkranken Männern.

		Leben	Verstorben
Handarbeiter	6	4	2
Kaufleute und selbständ. Gewerbetreibende	5	3	2
Freie akademische Berufe	1		1
Beamte und Angestellte	5	3	2
Landwirte	1		1
Pensionäre und Rentner	1		1
	22		

In Übereinstimmung mit den Angaben von Wearn, Gallavardin, E. J. Warburg und Hochrein stellen wir fest, daß der Coronarverschluß bei der werktätigen Bevölkerung relativ häufig ist. Die Bevorzugung einer besonderen Arbeitsgruppe kann aus unserem kleinen Material nicht mit Sicherheit erschlossen werden.

Unsere ältesten Kranken stammen aus dem Jahre 1937, die jüngsten aus dem Jahre 1940. Von insgesamt 24 Fällen sind 15 Kranke gestorben (Mortalität 62,5%), davon im ersten Anfall 11 (45,8%) und im Verlaufe der ersten vier Wochen weitere 2 (8,3%), d. h., es sind in den ersten vier Wochen insgesamt 45,1% gestorben. In den nächsten Monaten bzw. Jahren sind an den Folgen des Myokardinfarktes weitere 8,3% unserer Kranken zugrunde gegangen.

Für die Prognose des Myokardinfarktes ist die Ausdehnung, Lokalisation und Schwere der anatomischen Veränderung von ausschlaggebender Bedeutung.

Die Verschlußstellen im Coronarsystem waren in unserem Beobachtungsgut wie folgt verteilt:

Rechte und linke Coronararterie in . 1
Rechte Coronararterie in 2
Linke Coronararterie in 8
Fällen.

Zusammenfassend stellen wir also bei unseren elf autoptisch kontrollierten Fällen folgende Veränderungen fest, die zum Myokardinfarkt führten:

Stenosierende Coronarsklerose	6 mal
Coronarsklerose + psychischer ausgelöster Spasmus	1 mal
Coronarsklerose + Thrombose	2 mal
Mesaortitis luica	1 mal
Thrombose	1 mal

Es interessiert uns nun das weitere Schicksal des Myokardinfarktkranken. Wir haben Gelegenheit gehabt, 9 Überlebende auch in ihrem weiteren Lebenslauf zu beobachten. Die Verteilung auf die einzelnen Altersgruppen ist folgende:

	bis 40	bis 50	bis 60	bis 70	darüber	zusammen
Männer	—	2	4	3	—	9
Frauen	—	—	—	—	—	—

Nach dem Eintritt des Myokardinfarktes leben noch aus den Jahren 1937 3 Patienten, 1939 5, 1940 1 Patient.

G. Girard gibt die mittlere Lebensdauer mit 3—4 Jahren an und teilt mit, daß das 5. Lebensjahrzehnt selten überschritten wird. In diesem Zusammenhang ist die Tabelle 5 (von Hochrein) von Interesse, der an Hand eines Beobachtungsgutes von 297 Kranken das Schicksal der Überlebenden statistisch ausgewertet hat unter Berücksichtigung der Zeit, die seit dem Coronarverschluß beim einzelnen Kranken verstrichen ist:

Tabelle 5

	1928	1929	1930	1931	1932	1933	1934	35/36
Überlebende	3	1	5	10	5	8	21	80
Gesamtzahl	4	11	16	34	24	23	70	115

Hingewiesen sei auch auf Beobachtungen von White, Cowan, Bickel und Mozer, die über Kranke berichtet haben, die den Myokardinfarkt 15 Jahre und länger bei bestem Wohlbefinden überlebt hatten. Kürzlich ist eine Arbeit von A. M. Master und S. Dack, die sich auf 415 Kranke mit akuter Coronarthrombose aus allen Berufszweigen und Alters-

klassen stützt, über die Wiederherstellung der Leistungsfähigkeit nach Coronarthrombosen erschienen. Diese Autoren geben an, daß mehr als die Hälfte der Patienten wieder arbeitsfähig wurden, die Hälfte davon innerhalb von drei Monaten, dreiviertel bis zum 6. Monat, Neunzehntel innerhalb eines Jahres. Der Prozentsatz war bei den Patienten unter 40 Jahren höher. Die Hälfte der wieder Arbeitenden klagte über Schmerzen, Atemnot und Schwäche, ohne daß dadurch aber stärkere Krankheitsgrade zustandekamen; die Arbeit verschlimmerte die Symptome nicht. Ausgeprägte anginöse Beschwerden waren der Anlaß der Arbeitsunfähigkeit der übrigen Patienten.

Über die Prognose ist hier zu sagen, daß, je länger der Anfall überstanden ist, desto mehr Aussicht auf die Überwindung der durch den Coronarverschluß gesetzten Schädigung besteht.

Anschließend berichte ich nun über einige Überlebende und gebe von ihnen auch die Ergebnisse der während der Arbeit angestellten Nachuntersuchungen bekannt.

Fall 1.

Friedrich F., 50 Jahre alt, Krankenpfleger.

Diagnose: Herzinfarkt der Hinterwand.

Vorgeschichte: Vater an Diabetes mellitus gestorben. Mutter lebt und ist gesund. Er selbst hat als Kind oft Erkältungen gehabt. Angeblich keine Kinderkrankheiten. 1908 Gelenkrheumatismus in beiden Fuß- und Handgelenken. Damals fragliche Herzbeteiligung. Nach Aufenthalt in den Tropen gingen die rheumatischen Beschwerden völlig zurück. Am 12. 5. 1939 bemerkte der Patient auf dem Wege zur Arbeit ein allmählich sich steigerndes Beklemmungsgefühl über dem Herzen, das sich über die ganze linke Brustseite ausdehnte. Außerdem Schweregefühl im linken Arm. Gleichzeitig Auftreten von Schwindelgefühl und Übelkeit. Patient suchte in diesem Zustande eine Rettungsstelle auf, wo er Baldriantropfen erhielt und sich zwei Stunden zur Ruhe legen konnte. Nach Besserung der Beschwerden ging er seiner Arbeit nach. Bei der Arbeit plötzliche starke Verschlimmerung der Schmerzen, Luftmangel, Benommenheit. Einweisung in die Klinik.

Befund bei der Aufnahme am 12. 5. 1939:

Kopf und Hals: Pupillen reagieren prompt auf Licht und Convergenz. Rachen ohne Befund. Hals frei von Drüsenschwellungen. Keine Struma. Keine Einflußstauung.

Pulmones: Zwerchfell beiderseits beweglich. Frequente oberflächliche Atemexkursionen. Perkutorisch keine Dämpfung. Über der ganzen Lunge Vesikuläratmen.

Cor: Perkutorisch normale Grenzen. Leichtes systolisches Geräusch über der Herzspitze. Rauhes systolisches Geräusch über der Aorta mit auffallend betontem 2. A.T. Kein betonter 2. P.T. Herzaktion beschleunigt. Puls frequent, sehr weich, kaum fühlbar. Blutdruck 100 80 mm Hg.

Röntgenologisch fanden wir ein linksbetontes Herz, ohne typische Dekonfiguration oder Verbreiterung. Retrokardialfeld o. B. Etwas weite Aorta, aber ohne pathologische Pulsation. Lungen ohne Befund.

Im **Elektrokardiogramm** finden wir eine A-V-Dissoziation in Form von Wenkebach'schen Perioden. (Siehe Abb. 4.) Blutsenkungsgeschwindigkeit 6 12 mm (Westergreen). Blutzucker 98 mg %. Rest-N: 27 mg %. Leukocyten 7200.

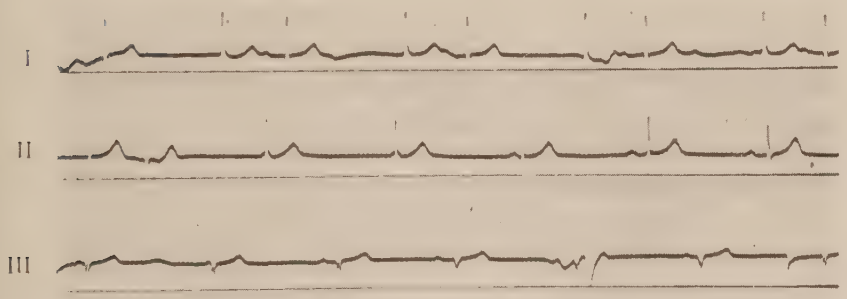

Abb. 4.

A-V-Dissoziation in Form von Wenckebach'schen Perioden.

Befund am 18. 5. 1939: Unter der Therapie mit Morphin, Traubenzucker, Deriphyllin sind die subjektiven Beschwerden des Patienten wesentlich zurückgegangen. Die Blutsenkung ist etwas beschleunigt (14 38 mm), der Blutzucker auf 132 mg % angestiegen. Rest-N 36,4 mg %. Blutdruck 110/85 mm Hg.

Im **Elektrokardiogramm:** Linksüberwiegen. Langes Q-T angedeuteter hoher Abgang in Ableitung 2 und 3. Flaches T 2. Negatives T 3 (Abb. 5).

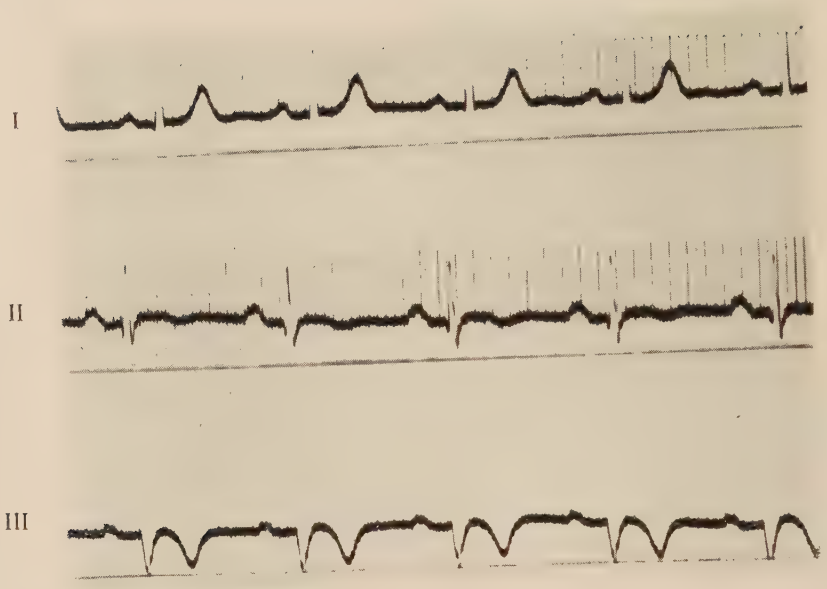

Abb. 5. Linksüberwiegen. Langes Q-T. Angedeuteter hoher Abgang in Ableitung 2 und 3. Flaches T 2, negatives T 3.

Unter der weiteren Therapie mit Traubenzucker, Deriphyllin, Theominal bilden sich die Zeichen des Infarktes vollkommen zurück. Der Kranke wird später nur durch gehäufte Extrasystolien belästigt, die durch kleine Dosen Chinidin behoben werden. Bei der letzten Kontrolluntersuchung ist die Herzaktion vollkommen ruhig und regelmäßig; auch nach Treppensteigen ist eine Extrasystolie nicht nachzuweisen.

Am 6. 7. 1939 wird Patient beschwerdefrei entlassen.

Epikrise: Es handelt sich bei dem Patienten um einen Herzinfarkt, der zunächst zu einer absoluten Herzunregelmäßigkeit im Sinne einer A-V-Dissoziation in Form von Wenkebach'schen Perioden geführt hat. Erst später kommen die Zeichen des Herzinfarktes zum Vorschein mit dem spitznegativen T 3 und angedeutetem hohen Abgang in Ableitung 2 und 3. Mit diesem Befund geht eine Blutsenkungsbeschleunigung, Blutzucker- und Rest-N-Erhöhung einher. Im weiteren Verlauf bilden sich diese Erscheinungen weitgehend zurück.

Nachuntersuchung am 6. 2. 1941:

Nach kurzer Übergangszeit ging Patient seiner gewohnten Arbeit als Krankenpfleger nach. Abgesehen von geringen Herzsensationen (Patient gehört zu den „Vegetativ Stigmatisierten") konnte Patient bis zum Nachuntersuchungstage als Krankenwärter schwerste Arbeit verrichten (Krankentransport). Es sind während dieser Zeit keine Dekompensationserscheinungen oder Angina-pectoris-Anfälle aufgetreten.

Befund: Mittelgroßer Mann in gutem Allgemeinzustand. Haut und sichtbare Schleimhäute gut durchblutet. Keine Cyanose oder Dyspnoe. Keine Einflußstauung, Dermographismus positiv.

Kopf und Hals: Ohne Befund.

Pulmones: Zwerchfell beiderseits beweglich. Über den Lungen kein perkutorisch oder auskultatorisch pathologischer Befund. Gleichmäßige ausgiebige Atemexkursionen.

Cor: Herzgrenzen nicht verbreitert, auskultatorisch hört man ein leises systolisches Geräusch über der Aorta. Kein betonter 2. P.T. Respiratorische Arhythmie. Puls 80 pro Minute, gut gefüllt. Blutdruck 120 85 mm Hg.

Abdomen: Bauchdecken nicht gespannt, kein Druckschmerz. Leber und Milz nicht vergrößert.

Z.N.S.: Reflexe beiderseits auslösbar Keine pathologischen Reflexe. Keine Ödeme.

Im **Elektrokardiogramm** finden wir nur ein negatives T 3, sonst intaktes Ekg. (Abb. 6)

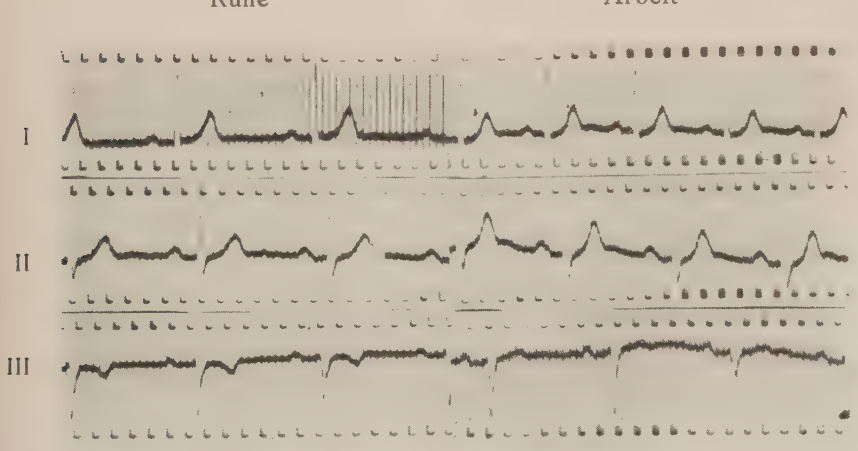

Abb. 6. Negatives T 3, sonst intaktes Ekg.

Wir können auf Grund dieser Krankenbeobachtung sagen, daß die völlige Leistungsfähigkeit wieder hergestellt worden ist.

Fall 2.

Reinhold F., 62 Jahre alt, Arbeiter (Holzhacker).

Diagnose: Herzinfarkt der Hinterwand.

Familienanamnese: Vater mit 48 Jahren an Herzschlag gestorben, keine Erbkrankheiten.

Eigene Anamnese: Angeblich keine Kinderkrankheiten. Immer gesund gewesen. Am 29. 11. 1937 fühlte Patient beim Holzspalten einen starken Schmerz hinter dem Brustbein mit Ausstrahlung in den linken Arm und ins linke Schulterblatt, verbunden mit starker Atemnot und Todesangst, Schwindel und Schwächegefühl.

Der hinzugezogene Arzt soll eine starke „Erkältung" festgestellt haben und verordnete Einreibungen und feuchte Umschläge. Da die Schmerzen weiter anhielten und keine Besserung eintrat, wurde Patient 10 Tage später in unsere Klinik eingewiesen. Abusus nicotini. Infect. ven. neg.

Aufnahmebefund am 9. 12. 1937: Sichtlich schwerkranker Mann in schlechtem Allgemeinzustand. Cyanose der Wangen und Lippen. Dyspnoe. Geringe Einflußstauung.

Kopf und Hals: Pupillen reagieren auf Licht und Convergenz. Rachen ohne Befund. Keine Struma.

Thorax: Gut gewölbt, frequente oberflächliche Atemexkursionen.

Pulmones: Lungengrenzen beiderseits mäßig verschieblich. Perkutorisch geringe Dämpfung in den unteren Lungenpartien. Auskultatorisch feuchte nichtklingende Rasselgeräusche.

Cor: Allgemein dilatiertes Herz. Töne leise. Systolische Unreinheit über allen Ostien. Perikarditisches Reiben. Puls frequent, weich, regelmäßig. Blutdruck 110 85 mm Hg. Röntgenologisch ist das Herz nach beiden Seiten stark ausladend, sehr schlaff. Allgemeine Lungenstauung mit basalen Ergüssen, vor allem rechts.

Thorax-Kymogramm: Alle Herzteile pulsieren synchron und gleichsinnig. Die Herzspitze zeigt auffallend kleine Pulsationen, die auch schon bei der Durchleuchtung auffallen. Dem klinischen Bilde entsprechend handelt es sich wahrscheinlich um einen Restzustand nach einem Infarkt der Herzspitze.

Elektrokardiogramm: Tiefnegatives T in Ableitung 1 und 2 mit nach oben konvexem S-T-Stück (siehe Abb. 7).

Abdomen: Nicht gespannt. Leber gerade tastbar. Milz nicht palpabel.

Z.N.S.: P.S.R. und A.S.R. beiderseits lebhaft. Keine pathologischen Reflexe.

Blutsenkung: 45 Minuten (Linzenmeier). WaR: negativ.

Verlauf: Die Anamnese ist charakteristisch für das Vorliegen eines Herzinfarktes. Die klinischen Befunde bieten das Bild einer durch Infarktbildung offenbar gewordenen, beginnenden Dekompensation des Kreislaufs. Die Senkungsbeschleunigung läßt den Ausheilungsprozeß trotz normaler Leukocytenwerte als noch nicht abgeschlossen erscheinen. Linksverschiebung im Blutausstrich. Leichte sekundäre Anämie. Im Elektrokardiogramm finden wir die Zeichen eines älteren Herzinfarktes.

12. 12. 1937: Therapeutisch werden verordnet: 40%iger Traubenzucker, täglich i. v., Map (i. m), Sedativa, absolute Bettruhe, Herzdiät; danach gehen die subjektiven Beschwerden des Patienten weitgehend zurück. Blutdruck 120 80 mm Hg. Der Patient schwemmt in 14 Tagen 3 kg Wasser aus.

Am 22. 12. 1937 wird Patient auf seinen Wunsch hin aus der stationären Behandlung in hausärztliche Betreuung entlassen.

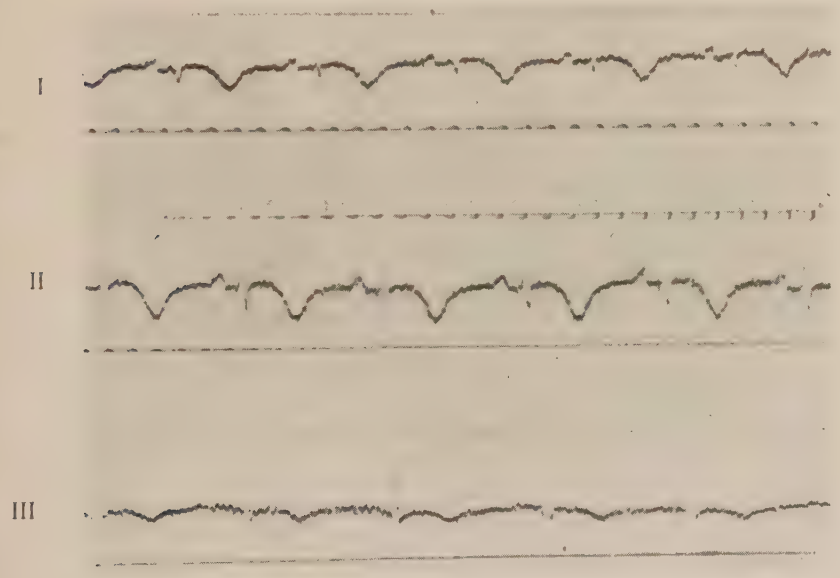

Abb. 7. Tiefnegatives T in Ableitung 1 und 2 mit nach oben konvexem S-T-Stück.

Epikrise: Die elektrokardiographische Untersuchung des Herzens wie auch das Kymogramm bestätigen den klinischen Verdacht eines vor 10 Tagen durchgemachten Herzinfarktes. Unter der einschlägigen Therapie konnte Patient weitgehend beschwerdefrei auf eigenen Wunsch aus der stationären Behandlung in ärztliche Weiterbehandlung entlassen werden.

Nachuntersuchung am 3. 2. 1941:

Nach vierwöchiger Verschickung konnte Patient seiner gewohnten Arbeit als Holzhacker nachgehen. Auch bei schwerster Arbeit vollständige Beschwerdefreiheit. Patient raucht täglich 10—15 Zigaretten.

Nachuntersuchung am 3. 2. 1941:

Befund: Mittelgroßer Mann in gutem E.Z. und K.Z. Leichte bräunliche Pigmentierung des Gesichtes und der Hände. Keine Dyspnoe oder Cyanose, keine Ödeme.

Kopf und Hals: Ohne Befund.

Thorax: Gut gewölbt, gleichmäßige seitengleiche Atembewegungen.

Pulmones: Über den Lungen keine Dämpfung. Auskultatorisch bronchitische Rasselgeräusche (Raucher).

Cor: Geringe Links- und Rechtsverbreiterung. Leises systolisches Geräusch über allen Ostien. Herzaktion regelmäßig. Blutdruck 155 90 mm Hg. Puls gut gefüllt, 80 pro Minute.

Abdomen: Bauchdecken gespannt, kein Druckschmerz. Leber und Milz nicht vergrößert.

Z.N.S.: Reflexe beiderseits lebhaft, keine pathologischen Reflexe.

Im **Elektrokardiogramm** finden wir folgenden Befund: Links-Ekg, S-T-Depression, negatives T in Ableitung 1 und 2 als Zeichen eines Myokardschadens. Ausgleich der Veränderungen nach Arbeit (Abb. 8).

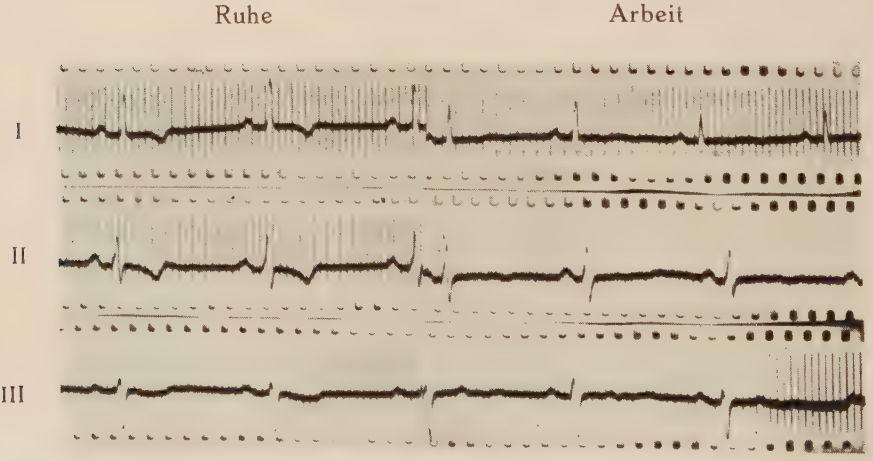

Abb. 8. Links-Ekg, S-T-Depression und negatives T in Ableitung 1 und 2. Ausgleich dieser Veränderungen nach Arbeit.

Abschließend ist zu sagen, daß auch hier die volle Leistungsfähigkeit wieder erreicht worden ist.

Fall 3.

Otto R., 47 Jahre alt, Bürovorsteher.

Diagnose: Herzinfarkt im Gebiete der rechten Kranzarterie.

Familien-Anamnese: Vater zuckerkrank, sonst o. B.

Eigene Anamnese: Angeblich keine Kinderkrankheiten. Mit 15 Jahren Lungenentzündung. Vom 25. bis zum 37. Lebensjahr oft kolikartige Schmerzen im rechten Oberbauch. Keine Gelbsucht. Es soll sich damals um Gallengries gehandelt haben. 1917 Ruhr. 1918 schwere Grippe. In den Nachkriegsjahren war er Bürovorsteher und hatte nur geringe körperliche Arbeit zu leisten. In den letzten Monaten bemerkte Patient beim Treppensteigen ein eigenartiges Beklemmungsgefühl in der Herzgegend, doch empfand er nie Atemnot oder Schmerzen. Zeitweise Nykturie. Vor 5 Tagen, nach Büroschluß, erledigte Patient im Haushalt eine ihm ungewohnte Arbeit (Kohlentragen). Dabei plötzliches Auftreten eines stechenden Schmerzes hinter dem Brustbein mit Ausstrahlen in den Nacken und in den linken Arm, verbunden mit Todesangst und kaltem Schweißausbruch. Da die vom Hausarzt verordneten Mittel keine Linderung brachten, wurde Patient drei Tage später in die Klinik eingewiesen.

Befund bei der Aufnahme: Großer, korpulenter Mann in gutem E.Z. und mäßigem K.Z. Patient sieht verfallen aus. Orthopnoe und Cyanose der Wangen und Lippen. Keine Ödeme.

Kopf und Hals: Pupillen reagieren prompt auf Licht und Convergenz. Rachenring ohne Befund. Keine Struma. Geringe Einflußstauung.

Thorax: Oberflächliche symmetrische Atemexkursionen. Zwerchfell beiderseits mäßig beweglich.

Pulmones: Perkutorisch keine Dämpfung über den Lungen. Überall Vesikuläratmen. Vereinzelte bronchitische R.Gs.

Cor: Linksverbreiterung. Aktion regelmäßig, etwas beschleunigt. Töne leise. Keine Geräusche. Blutdruck 120 90 mm Hg. Puls frequent, kaum fühlbar.

Im Röntgenbild: Aortenkonfiguriertes Herz, geringe Lungenstauung.

Elektrokardiogramm: Linksüberwiegen. Hoher Abgang der Finalschwankung in Ableitung 2 und 3. Tiefes Q 2 (Abb. 9).

Abdomen: Ausgeprägte Adipositas, kein Druckschmerz, Leber reicht etwas über den Rippenbogen, Milz nicht palpabel.

Z.N.S.: Reflexe beiderseits auslösbar. Keine pathologischen Reflexe.

Blutsenkung: 20/40 mm nach Westergreen.

Blutzucker: 136 mg %, NaCl: 526,5 mg, Harnsäure: 5,2 mg %. Rest-N: 40,6 mg %. WaR: negativ.

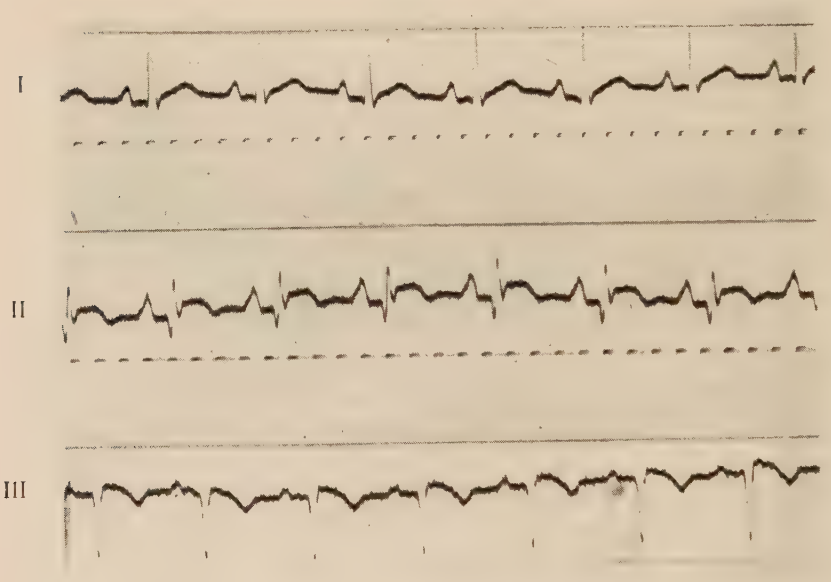

Abb. 9. Linksüberwiegen, hoher Abgang der Finalschwankung in Ableitung 2 und 3. Tiefes Q 2.

Verlauf: 7. 1. 1939. Die leichte Temperatursteigerung von 37,6 Grad (Resorptionsfieber), die beschleunigte Senkung und das Ekg lassen eindeutig die Diagnose Herzinfarkt stellen. Dem Patienten wird strengste Bettruhe verordnet. Außerdem bekommt er 20 ccm 20%igen Traubenzucker mit 5 ccm Euphyllin i. v.

15. 1. 1939: Die Temperatur ist zur Norm abgesunken. Patient fühlt sich subjektiv wohl. Es werden Milch- und Apfelreistage eingelegt. Euphyllin-Traubenzucker wird abgesetzt, dafür jetzt dreimal täglich 1 Tablette Theominal.

21. 1. 1939: Gar keine Beschwerden mehr von Seiten des Herzens. Herzaktion regelmäßig. Die Blutsenkung ist zur Norm zurückgekehrt. Der Blutdruck beträgt 135/90 mm Hg.

Nach sechswöchiger klinischer Behandlung konnte Patient weitgehend beschwerdefrei entlassen werden.

Nachuntersuchung am 6. 2. 1941:

Nach 14 tägiger Schonung ist Patient wieder seiner gewohnten Arbeit nachgegangen und hat sie bis jetzt vollständig durchführen können. Abgesehen von geringen Herzsensationen hat Patient von seiten des Herzens keine Beschwerden. Es sind während der Zeit keine Dekompensationserscheinungen aufgetreten. Patient raucht weiterhin täglich 1—2 Zigarren.

Befund: Großer Mann in gutem E.Z. und K.Z. Haut und sichtbare Schleimhäute gut durchblutet. Keine Dyspnoe oder Cyanose, keine Einflußstauung, keine Ödeme.

Kopf und Hals: Pupillen reagieren auf Licht und Convergenz. Rachen ohne Befund. Gebiß in schlechtem Zustand. Keine Struma.

Thorax: Gleichmäßige seitengleiche ausgiebige Atemexkursionen. Zwerchfell beiderseits gut verschieblich.

Pulmones: Über den Lungen keine Dämpfung. Vesikuläratmen.

Cor: Geringe Linksverbreiterung. Leises systolisches Geräusch über allen Ostien. Kein betonter 2. P.T., Aktion regelmäßig. Blutdruck 140 80 mm Hg. Puls 72.

Elektrokardiogramm: Links-Ekg. Tiefes Q 2, flaches T 2. Spitznegatives T 3. Nach Arbeit ventrikuläre Extrasystolen (siehe Abb. 10).

Abdomen: Adipositas. Bauchdecken weich, kein Druckschmerz. Leber und Milz nicht vergrößert.

Z.N.S.: Reflexe beiderseits auslösbar. Keine pathologischen Reflexe.

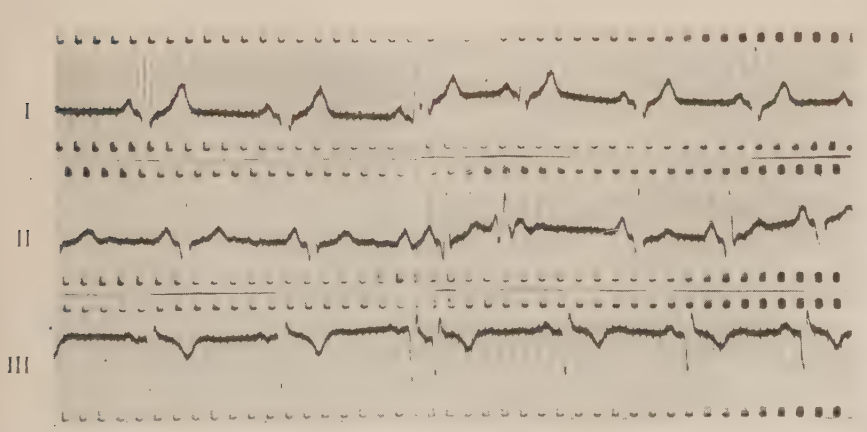

Abb. 10. Links Ekg, tiefes Q 2, flaches T 2, Spitznegatives T 3. Nach Arbeit ventrikuläre Extrasystolen (Coronarsklerose).

Fall 4.

Richard M., 49 Jahre alt, Zigarrenhändler.

Diagnose: Herzinfarkt, Vorderwand.

Vorgeschichte: Familien-Anamnese ohne Besonderheiten.

Eigene Anamnese: Als Kind Masern, Diphtherie, Windpocken. 1918 schwere Grippe. Sonst bis auf kleine Infekte immer gesund gewesen. Am 3. 8. 1939 verspürte Patient plötzlich bei der Arbeit einen dumpfen Schmerz über der Herzgegend, Druck- und Beklemmungsgefühl über der ganzen Brust, Schwächegefühl im linken Arm, starke Atemnot, starken Schweißausbruch. Der hinzugezogene Arzt verordnete Medikamente, die aber keine Linderung der Beschwerden brachten. Da der Zustand sich nicht änderte und am 10. 8. Temperaturen auftraten, wurde Patient in unsere Klinik eingewiesen. Inf. ven. neg. Starker Abusus nicotini.

Aufnahmebefund: Großer Mann in gutem E.Z. und sichtlich schwerkrankem Zustand. Geringe Dyspnoe. Leichte Cyanose der Wangen und Lippen. Keine Ödeme.

Kopf und Hals: Pupillen reagieren prompt auf Licht und Convergenz. Keine Einflußstauung, keine Struma.

Thorax: Symmetrische oberflächliche Atemexkursionen.

Pulmones: Lungengrenzen beiderseits mäßig verschieblich. Keine Dämpfung. Auskultatorisch vereinzelte feuchte nichtklingende R.G.s. Sonst über der ganzen Lunge Vesikuläratmen.

Cor: Linksverbreiterung, Töne leise und rein. Aktion tachykard, regelmäßig. Blutdruck 95/65 mm Hg.

Röntgenologisch: Linksverbreitertes Herz. Geringe Lungenstauung. Das Herz macht im ganzen einen etwas schlaffen Eindruck.

Im **Elektrokardiogramm:** Deutlicher hoher Abgang der Finalschwankung in Ableitung 1 und 2, tiefes Q 2, als Zeichen eines Vorderwandinfarktes (siehe Abb. 11).

Abdomen: Bauchdecken nicht gespannt. Leber etwas vergrößert. Milz nicht palpabel.

Z.N.S.: Reflexe beiderseits auslösbar. Keine pathologischen Reflexe.

Blutsenkung: 40 65 mm nach Westergreen. Leukocyten: 10 200. Im Differentialblutbild mäßige Linksverschiebung. Temperatur: 38,1 Grad.

Verlauf: Ruhigstellung des Patienten mit Morphium. Täglich laufend 20 ccm 20%igen Traubenzucker mit Euphyllin. Die Beschwerden bessern sich, die Leukocytose geht zurück, doch klagt der Patient gelegentlich über Druckgefühl in der Herzgegend. Erst nach täglicher Injektion von 2 ccm Map wurde der Patient völlig beschwerdefrei. Das Ekg ergibt am 17. 10. 1939 einen Herzinfarkt in Rückbildung. Am 19. 10. wird Patient beschwerdefrei aus der klinischen Behandlung entlassen.

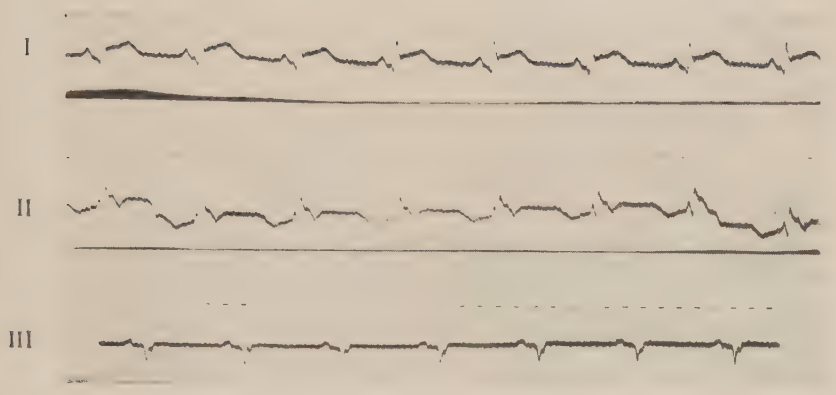

Abb. 11. Deutlicher hoher Abgang der Finalschwankung in Ableitung 1 und 2, tiefes Q 2.

Nachuntersuchung am 30. 1. 1941:

Patient gibt an, daß er nach der Entlassung nicht mehr „der Alte gewesen sei". Bei körperlicher Arbeit verspüre er einen Druck und ein Beklemmungsgefühl über der Herzgegend. Aus diesem Grunde und aus Angst vor einem erneuten Anfall schont sich der Patient weitgehend und vermeidet schwere Arbeit. In Ruhe fühlt er sich wohl und einigermaßen beschwerdefrei. Bemerkenswert ist, daß Patient als Zigarrenhändler weiter seine 6—8 Zigarren pro die raucht.

Untersuchungsbefund: Mittelgroßer Mann in gutem E.Z. und K.Z. Haut und sichtbare Schleimhäute gut durchblutet. Keine Cyanose, keine Dyspnoe, keine Ödeme.

Kopf und Hals: Pupillen reagieren auf Licht und Convergenz. Rachen: erhebliche Raucherpharyngitis. Keine Struma.

Thorax: Seitengleiche ausgiebige Atemexkursionen.

Pulmones: Zwerchfell beiderseits gut beweglich. Keine Dämpfung im Bereiche der Lungen. Vesikuläratmen, vereinzelte bronchitische R.Gs.

Cor: Linksverbreiterung. Systolisches Geräusch über allen Ostien. Aktion regelmäßig. Blutdruck 140 90 mm Hg. Puls gut gefüllt, 76 pro Minute.

Im **Elektrokardiogramm:** Links-Ekg. Angedeutet tiefes Q 2 und Q 1. Hohe spitze Vorhöfe als Zeichen eines Vorderwandinfarktes im Narbenstadium (siehe Abb. 12).

Abdomen: Bauchdecken nicht gespannt, kein Druckschmerz, Leber und Milz nicht vergrößert.

Z.N.S.: Reflexe beiderseits auslösbar, keine pathologischen Reflexe.

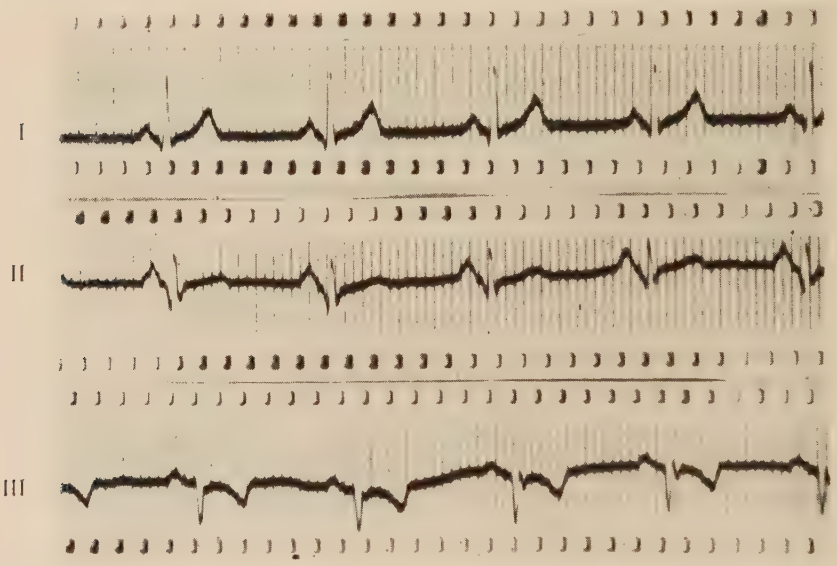

Abb. 12. Linksüberwiegen. Angedeutet tiefes Q 1 und Q 2. Hohe spitze Vorhöfe (Vorderwandinfarkt im Narbenstadium).

In diesem Falle ist eine beschränkte Arbeitsfähigkeit zurückgeblieben.

Von den übrigen fünf Kranken sind, soweit wir durch Nachkontrolle feststellen konnten, 40% voll arbeitsfähig, 40% arbeitsunfähig und 20% beschränkt arbeitsfähig. Bei diesen Zahlenangaben ist aber zu bedenken, daß von den 20% Arbeitsunfähigen einer bereits das 65. Lebensjahr überschritten hat und somit auf Grund der sozialen Gesetzgebung auch unter normalen Bedingungen als weitgehend arbeitsgemindert anzusehen ist. Ein anderer Patient ist auf Grund einer Kriegsverletzung 100% erwerbsunfähig.

Ich gebe nun folgende Gesamtstatistik der neun Überlebenden in bezug auf ihre Arbeitsfähigkeit bekannt:

Voll berufsfähig	55,5%
Beschränkt arbeitsfähig	22,3%
Arbeitsunfähig	22,2%.

Nur wenige unserer Kranken sind vollkommen beschwerdefrei. Auch bei völliger Arbeitsfähigkeit werden sie gelegentlich durch Herzklopfen, Beklemmung und Druck in der Herzgegend an den überstandenen Herzinfarkt erinnert. Der größte Teil zeigt eine große Labilität des vegetativen Nervensystems, die in Form von Verdauungsstörungen, leichter Erregbarkeit, kalten Extremitäten, Neigung zu Schlaflosigkeit, depressiver Stimmungslage zum Ausdruck kommt.

XI. Zusammenfassung.

Es wird in vorliegender Arbeit versucht, an Hand von 24 Fällen das Schicksal der Herzinfarktkranken bezüglich Mortalität und weiteren Lebensverlaufs zu bestimmen. Insgesamt beträgt bei unserem Krankengut die Mortalität 62,5%, wovon auf die ersten vier Wochen nach dem Anfall 54,1% entfallen. Von den Überlebenden erreichen 55,5% die volle Arbeitsfähigkeit auch bei schwerer körperlicher Belastung. Weitere 22,3% sind mit gewissen Einschränkungen arbeitsfähig. Völlige Arbeitsunfähigkeit bleibt nur bei 22,2% zurück.

Betrachten wir nun das Gesamtergebnis zusammenfassend, so kommen wir zu dem Schluß, daß das Schicksal des an einem Herzinfarkt erkrankten Patienten, wenn er am Leben geblieben ist, meistens ein günstiges ist. Selbstverständlich verschlechtert sich die Prognose mit zunehmendem Alter. Sind die ersten vier Wochen nach dem Anfall überstanden, ohne daß wesentliche Zeichen einer Myokardinsuffizienz aufgetreten sind (Hochrein, Dietrich), so bessert sich die anfangs sehr ernst zu stellende Prognose erheblich. Es besteht demnach für Kranke, die aus voller Gesundheit ihren Infarkt bekommen, ohne daß vorher längere Zeit Erscheinungen einer Coronarinsuffizienz vorgelegen haben, die Aussicht auf völlige Wiederherstellung.

An dieser Stelle möchte ich besonders meinen hochverehrten Lehrern, Herrn Prof. Dr. G. von Bergmann und Herrn Dozent Dr. med. habil. S. Thaddea für die freundliche Überlassung des Themas und für die unterstützende Anleitung danken.

Literatur.

Aschoff, L.: Lehrbuch der Pathologie (Gustav Fischer, Jena, 1936).

Banchi, A.: Morfologia della arteriae coronariae cordis. Arch. ital. Anat., **3**, 87 (1904).

Barker, L. F.: Coronary thrombosis incidens, prevention and treatment, Amer. Med., **22**, 753 (1928).

von Bergmann, G.: Lehrbuch der Inneren Medizin, 3. Aufl. (Julius Springer, 1936).

— „Das epiphrenale Syndrom", seine Beziehungen zur Angina pectoris und zum Kardiospasmus. Deutsch. med. Wschr., **1932**, Nr. 16, 605.

Bickel, G., J. Mozer und F. Scicionow: La sédimentation globulaire dans l'infarctus du myocarde. Arch. Mal. Coeur, **2**, 73 (1935).

Boden, E.: Elektrokardiographie für die ärztliche Praxis (Verlag von Theodor Steinkopff, Dresden und Leipzig, 1932).

Büchner, Weber und Haager: Coronarinfarkt und Coronarinsuffizienz (Georg Thieme, Leipzig, 1935.

Coelho, E.: L'infarctus du myocarde (Paris 1934).

Cohnheim, J., und A. v. Schulthess-Rechberg: Über die Folgen der Kranzarterienverschließung für das Herz, Virchow's Arch., **85**, 503 (1881).

Coffen, T. H., und H. P. Rusch: „Acute indigestion" in relation to coronary thrombosis. J. amer. Med. Assoc., **91**, 1783 (1928).

Cowan, J.: Prognosis after infarct of the heart. Lancet, **1936**, Nr. 5868, 356.

Cullinan, E. R., and G. Graham: Atheroma and coronary thrombosis in a young diabetic. J. of Path., **38**, 167 (1934).

Dietrich, A.: Kranzgefäßsklerose und Herzinfarkt nach Analyse eines Einzelfalles. Frankf Z. Path., **48**, 456 (1935).

— Allgemeine Pathologie (S. Hirzel, Leipzig, 1937).

Dietrich, S.: Die Prognose der Angina pectoris. Dtsch. med. Wschr., **1941**, Nr. 10, 11, 253, 294.

Dietrich, S., und H. Schwiegk: Angina pectoris und Anoxie des Herzmuskels. Z. klin. Med., **125**, 195 (1933).

— Das Schmerzproblem der Angina pectoris. Klin. Wschr., **1933**, 12, 135.

Dietrich, S., und G. Schimert: Verh. Dtsch. Ges. f. Kreislaufforschg., **16**, 131 (Dresden und Leipzig, 1940).

Fernando, P. B.: Coronary occlusion in a patient aged twenty-four years. Brit. med. J., **1935**, Nr. 3879, 976.

Galli, G.: Über anastomotische Zirkulation des Herzens. Münch. med. Wschr., **1903**, 11, 50, 1146.

Callavardin et L. Gravier: Formes cliniques de l'infarctus du myocarde. Ann. Méd. **20**, 161 (1926).

Gruber, G. B., und Lanz: Ischämische Herzmuskelnekrose bei einem Epileptiker und Tod im Anfall. Arch. f. Psychiatr., 98 (1919).
Hochrein, M.: Der Myokardinfarkt (Th. Steinkopff, Dresden und Leipzig, 1937).
Jaffé, R.: Über plötzliche Todesfälle und ihre Pathogenese. Dtsch. med. Wschr., 1928, Nr. 54, 2010.
Jamin, G., und M. Merkel: Die Koronararterien des menschlichen Herzens unter normalen und pathologischen Verhältnissen. Dargestellt in stereoskopischen Röntgenbildern (Jena 1907).
Kroetz, Chr.: Herzschädigungen nach Kohlenoxydvergiftungen. Verh. dtsch. Ges. f. Kreislaufforschg., 9, 215 (Dresden und Leipzig, 1936).
Levine, S. A.: Cases of coronary occlusion with recovery. Med. Klin. N. A., 8, 1719 (1929).
Master, A. M., und S. Dack: Wiederherstellung der Leistungsfähigkeit nach Coronarthrombosen. J. of Amer. Med. Assoc., Bd. 115, H. 10/1940, 828.
Naegeli, O.: Differentialdiagnose in der inneren Medizin. (Georg Thieme, Verlag, Leipzig 1937.)
Padilla, F., und P. Cossio: El electrocardiograma ventricular en el infarcto del miocardio. Sem. méd., 36, 813 (1929).
Parkinson und Bedford: Siccesive changes in the electrocardiogram after cardiac infarction (coronary thrombosis), Heart, **14**, 195 (1928).
— Cardiac infarction and coronary thrombosis. Lancet, 1928, 4, 10.
— Electrocardiographic changes during brief attacks of angina pectoris, Lancet, 222, 15 (1931).
Scherf, D.: Ein Fall von Angina pectoris. Z. klin. Med., 120, 715 (1932).
— Wien. klin. Wschr., 1, 69.
Spaltenholz, W.: Dtsch. med. Wschr., 1907, Nr. 20.
— Die Koronararterien des Herzens. Verh. anat. Ges., 21, 141 (1907).
— Die Arterien der Herzwand. Anatomische Untersuchungen an Mensch- und Tierherzen. (Leipzig 1924).
Sternberg, M.: Pericarditis epistenocardica. Wien. med. Wschr., 1910, 14—23.
Tandler, J.: Anatomie des Herzens. Handbuch der Anatomie. 3, Abb. 1. (Jena 1913).
Uhlenbruck, P.: Die Herzkrankheiten. Klinik, Röntgenbild und Elektrokardiogramm. (Joh. Ambros. Barth, Verlag Leipzig, 1939.)
Wollheim, E.: Herzinfarkt und Angina pectoris. Dtsch. med. Wschr., 1931, 617—619.

Lebenslauf.

Am 17. 1. 1917 wurde ich, Atilio Brillembourg, in Maracaibo (Venezuela) als Sohn des Kaufmanns Joaquin Brillembourg geboren. Ich besuchte die Deutsche Schule in Maracaibo bis zur Obersekundareife. Anschließend kam ich nach Deutschland und bestand im Frühjahr 1935 die Reifeprüfung an der Oberrealschule, Schulgemeinde Wickersdorf, Saalfeld/Saale. Das medizinische Studium begann ich mit dem Sommersemester 1935 an der Friedrich-Wilhelms-Universität Berlin. Nach bestandenem Latinum, Physikum, legte ich nach ausschließlichem Studium in Berlin das Staatsexamen im August 1940 ab.

Seit dem 1. September 1940 bin ich als Volontärassistent an der II. Medizinischen Universitäts-Klinik der Charité, Berlin, tätig.